CCO Morphologie Anatomique
07/03/2012
17h30-19h30
Pr Palier Cuau
Ronéotypeuse : Clémence Giesi
Ronéolecteur : Vincent Lethongsavarn

CCO Morphologie Anatomique

Cours 1 : Introduction à la dissection du membre supérieur et du membre inférieur

Tout d'abord un petit prologue s'impose ^^ : Contrairement aux autres cours d'Anatomie donnés par Mme Palier ce semestre, elle n'a pas fait de schéma au tableau, mais a projeté des diapos (sur fond bleu pour bien faire…) En bonne ronéotypeuse je suis allée la voir lui demander les diapos en lui expliquant que j'étais en charge de la ronéo, toute étonnée elle m'a répondu :

« Une Ronéo ? Mais c'est totalement Inutile pour ce module, ce cours sert d'approche aux séances de dissection de mai »

(Donc gardez ça dans un coin de votre tête cette ronéo sert a rien -__-', mais bon une petite lecture please ^^). Pour faire simple les « magnifiques » schémas de la prof qui figurent dans cette ronéo (oui désolé pour vos yeux, promis en couleur ça passe mieux, je vous mettrai tout ça sur weebly) ne tomberont pas !!!

En effet les partiels se déroulent de la manière suivante : pendant notre partie de boucherie (dissection), les profs prendront des photos de nos œuvres, afin de faire un diaporama où pour chaque cliché un élément anatomique sera à identifier (veine, artère, muscle, nerf), ce diaporama sera projeté pendant les partiels et à nous de jouer !

Pour ainsi dire seuls les éléments légendés sur les schémas de cette ronéo sont à savoir repérer lors de la dissection, tout les petits machins autour qui encombrent les schémas sont futiles !

Autre point important pour les séances de dissection il faudra nous procurer une trousse de dissection, Je ne sais pas si le feu BDE a prévu un pack, bref la prof a insisté pour que cette trousse contienne des ciseaux a bords ronds et non pointus, ce qui nous permettra d'être plus minutieux.

Ce petit topo étant fait c'est parti !

AH !!! Tiens :

<u>Au programme de la dissection, 5 jours :</u>

- Jours 1 et 2 : les cadavres sont en décubitus dorsal, dissection du bras, avant bras, canal carpien, loge antérieure de la cuisse et jambe
- Jours 3 et 4 : on retourne les cadavres au menu : loge postérieure, région fessière et creux poplité.
- 5ème et Dernière séance : ouverture de la cage thoracique et abdominale. (« on fait ça en dernier car généralement ça sent pas très bon après » ^^)

I- Le Membre supérieur

A- L'épaule et la région axillaire
1- Cas clinique
2- Plexus brachial

B- Le Bras
1- Cas clinique
2- Dissection de la loge antérieure du bras

C- Le Coude
1- Cas clinique
2- Dissection du pli du coude

D- Poignet
1- Cas clinique
2- Dissection de la main

II- Le Membre inférieur

A- Région Glutéale
1- Cas clinique
2- Dissection de la région glutéale

B- Loge postérieure de la cuisse

Tous les schémas de la prof sont sur Didel sous le nom de CCO2ANAT-anatomie-dissection Membre sup- Membre inf. vous trouverez les photos des diapos projeter sur le weebly de 2010-2011

I- Le Membre supérieur

A- *L'épaule et Région axillaire*

1- Cas clinique

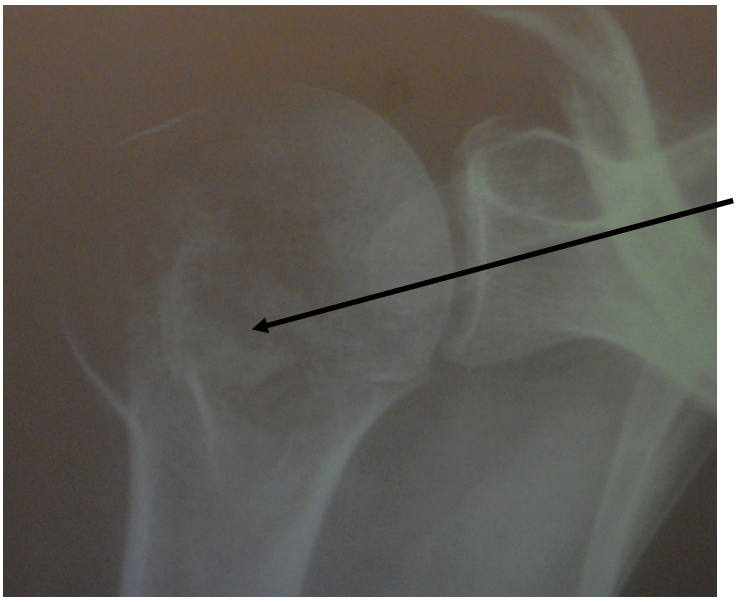

Un patient de 25 ans arrive aux urgences après une chute sur l'épaule, que voyez-vous a la radio ?

Une **fracture** (rupture corticale) **du col chirurgical de l'humérus,** qui correspond a la limite entre métaphyse et la diaphyse (autre col de l'humérus, le col anatomique = limite entre physe et métaphyse)
(La fracture sur cette radio n'est pas évidente à repérer).

Reflexe : si fracture du col chirurgical de l'humérus → recherche de l'atteinte du **nerf axillaire**

Le **nerf axillaire** nerf sensitif et moteur innerve essentiellement le deltoïde, si ce nerf est atteint les patients peuvent avoir un déficit d'adduction, et une amyotrophie du deltoïde. On peut aussi rechercher un **trouble sensitif dans le territoire du nerf axillaire (moignon de l'épaule)**, par un « pic touche ».

Le nerf axillaire = nerf circonflexe

A pour origine le tronc secondaire ou postérieur du plexus brachial et émerge des racines **C5 et C6**.
Son territoire sensitif : le moignon de l'épaule qui correspond au relief du muscle deltoïdien.

Sur ce schéma :
Le nerf axillaire va venir cravater en arrière le col chirurgical

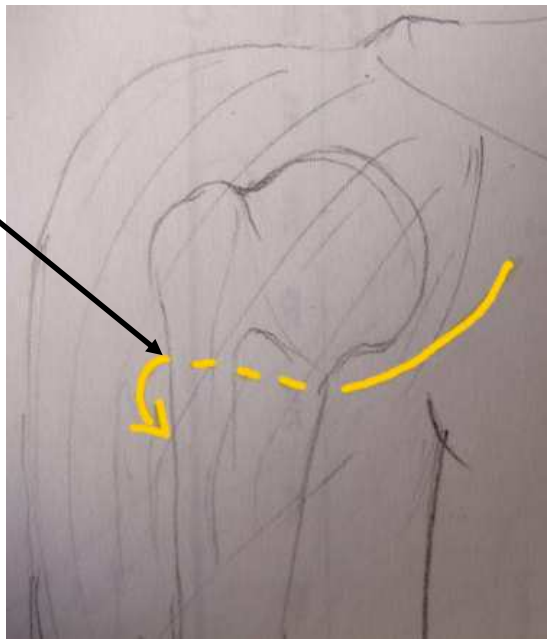

2- Le plexus brachial

Il est composé des racines C5, C6, C7, C8 et T1.

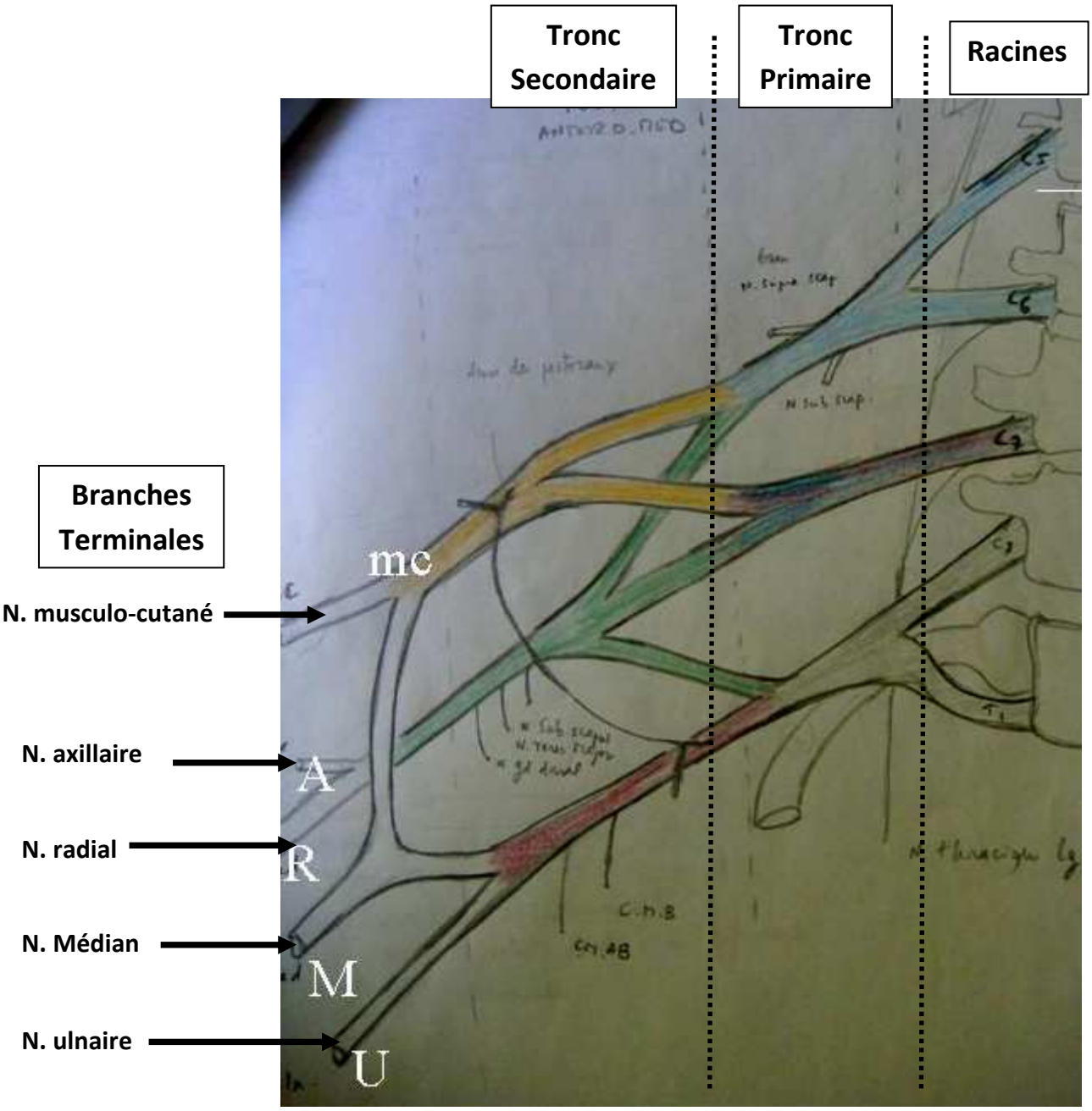

Il faut savoir identifier les branches terminales lors des dissections

Le nerf musculo-cutané est facile a repérer à la dissection car il va pénétrer dans le muscle coraco-brachial et se retrouve à la face profonde du biceps, il passe ensuite sur le bord latéral du biceps, on pourra le retrouver sur la dissection de la loge antérieure du bras. C'est un nerf sensitif.

Le nerf médian est formé par la réunion de la racine latérale du n.médian et la racine médiale du n.médian. Ce nerf est très facile à individualiser. Il passe sur la face antérieure de l'artère humérale.

Les nerfs axillaire et **radial** émergent du tronc postérieur.

Le nerf axillaire va quitter la région axillaire pour aller dans la loge postérieure du bras en suivant le col chirurgical.

Lors de la dissection il va falloir repérer le Grand dorsal, juste au dessus le n.axillaire va quitter la région axillaire et en dessous du grand dorsal (en profondeur) on repérera le n. radial qui quitte aussi la région axillaire.

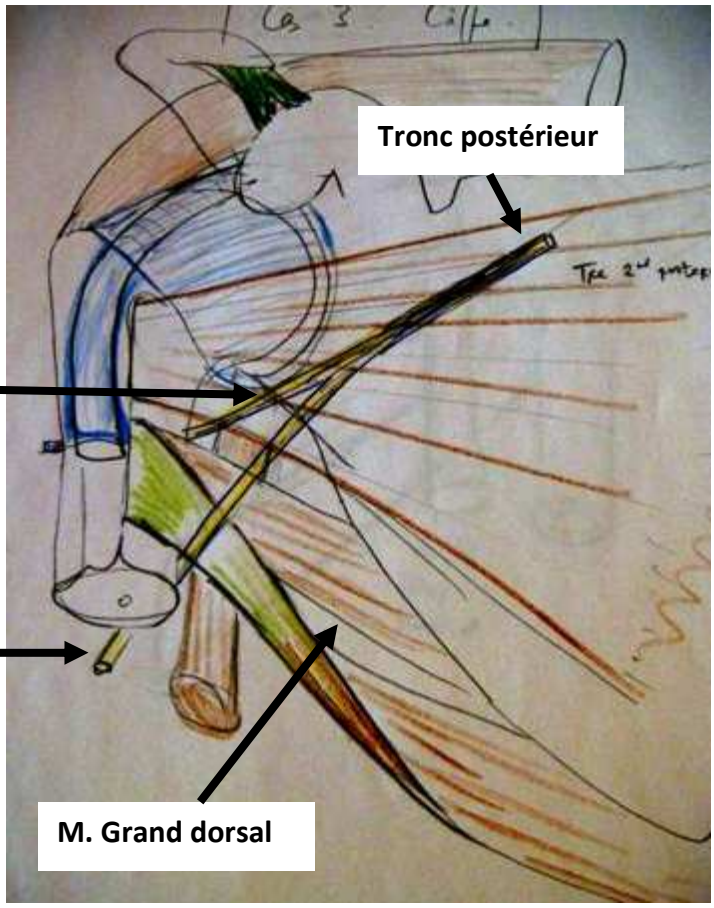

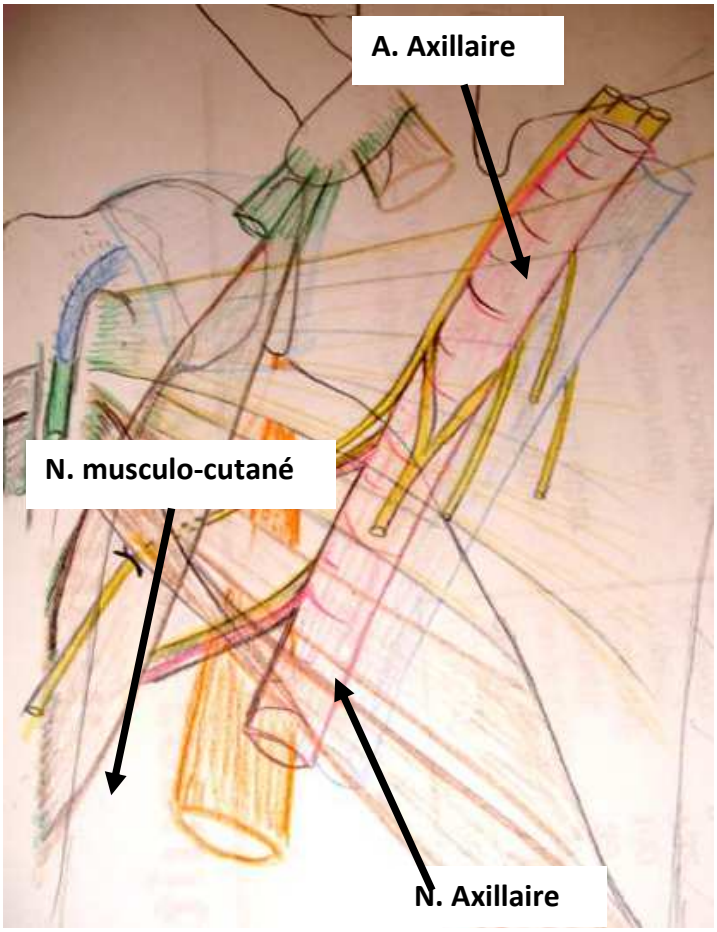

Sur une vue antérieure lors de la dissection on a : l'aponévrose superficiel avec la veine céphalique. On coupera le grand et le petit pectoral (qui se termine sur la coracoïde), une fois coupé on va tout de suite tomber sur la région axillaire, avec l'a. Axillaire accompagnée d'une veine. Autour de cette Artère on peut identifier les différents troncs terminaux du plexus brachial.

Pour disséquer la région axillaire ont effectue plusieurs incisions :

- Une le long de la clavicule
- Une médiale sur la face antérieure du bras
- Une verticale juste au dessus du pli du coude

Le tout pour rabattre la peau, on arrive sur l'aponévrose superficielle et sur l'A/V céphalique qui se jettent dans l'A/V axillaire, on ôte le grand et petit pectoral. La région axillaire s'offre à nous.

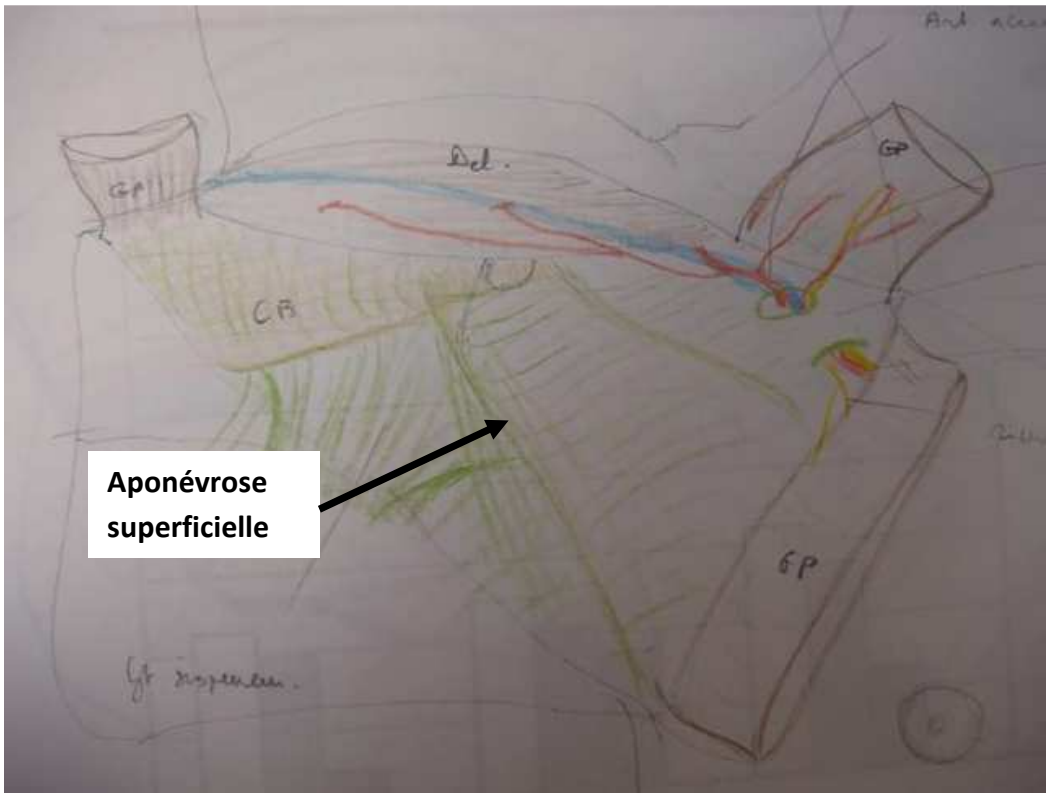

Autour de l'artère axillaire se trouve des structures blanchâtres qui sont des nerfs.

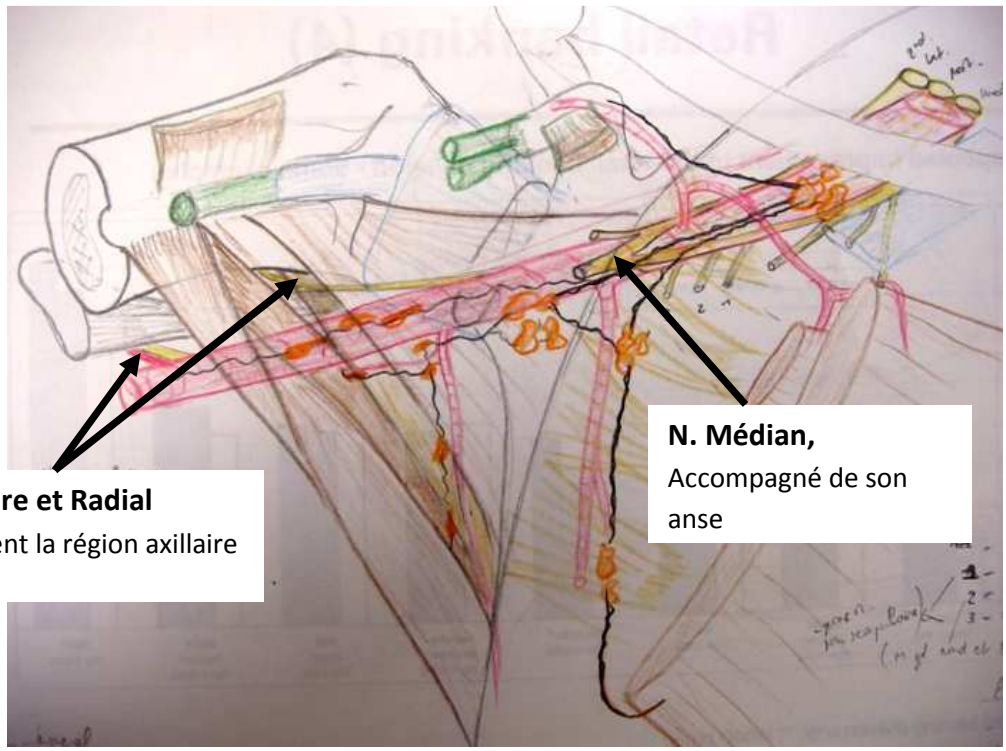

Si la dissection est bien faite on voit cela :

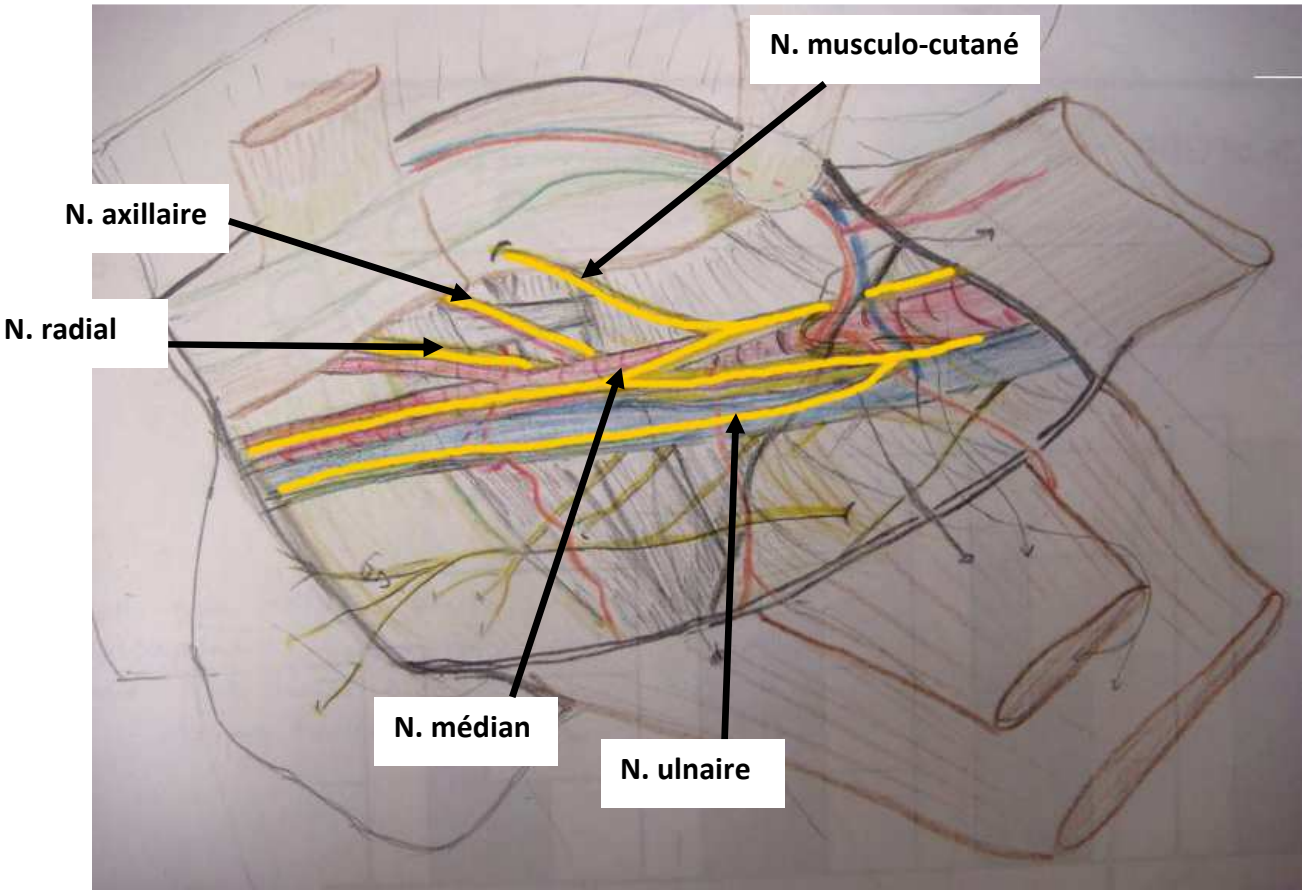

B- *Le Bras*

1- Cas clinique

Fracture du tiers moyen de l'humérus, que faut-t-il rechercher immédiatement ?

➔ Une atteinte du **nerf radial**, il quitte la région radiale et va cheminer dans une gouttière le long de la face postérieure de l'humérus. Puis repasse dans la loge antérieure au niveau du pli du coude.

Le nerf radial est le **nerf de l'extension**, il innerve tous les muscles de la **loge postérieure**. A l'examen il faut donc rechercher un déficit de l'extension du bras.

Lors de la réduction de la fracture il faut faire attention a ne pas coincer le nerf.

Si fracture du de l'humérus → rechercher une atteinte du N. radial

2- Dissection de la loge antérieure du bras

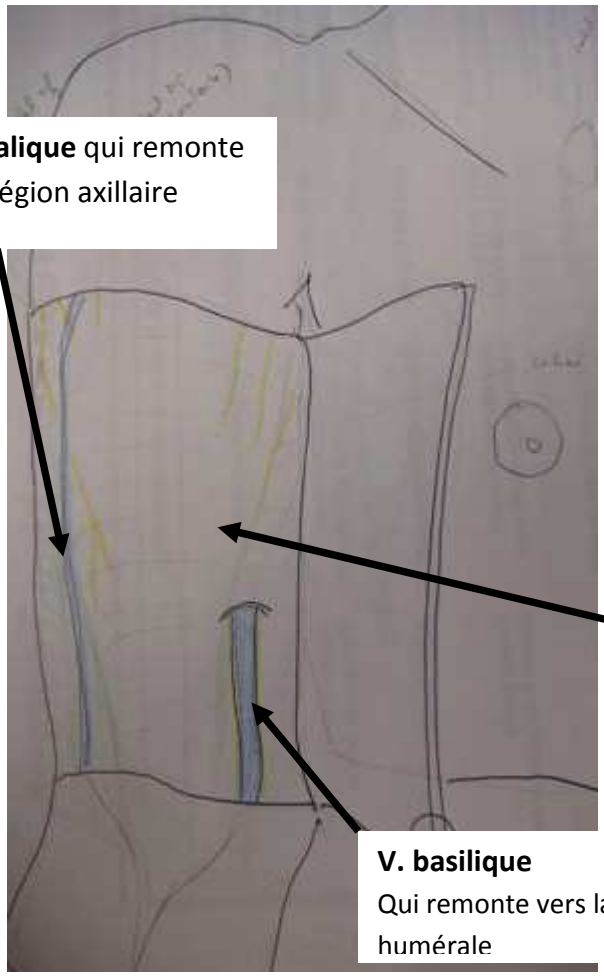

Pour disséquer 2 techniques :

- 1 Incision médiale
- 2 incisions verticales

Et on « ouvre le livre ».

Ou

- 1 latérale
- 2 médiales et on rabat

Après avoir ôté l'aponévrose, on arrive sur la loge antérieure du bras, on tombe sur le **biceps**, on le libère avec les doigts et on arrive sur **l'artère humérale** avec le **nerf médian et ulnaire**.

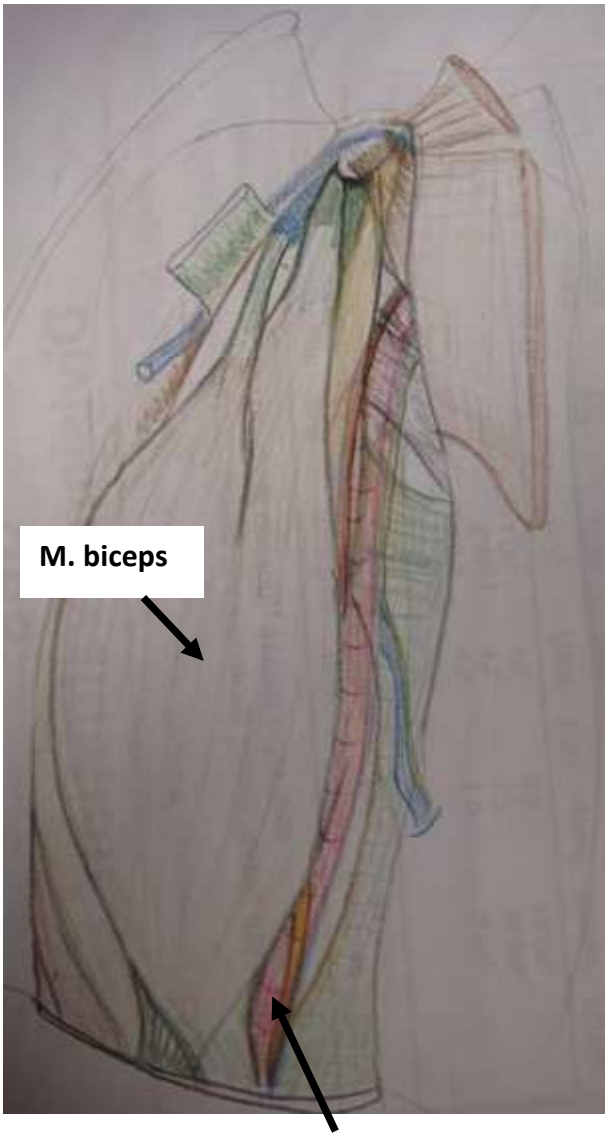

A.Humérale
+ N.médian et Ulnaire

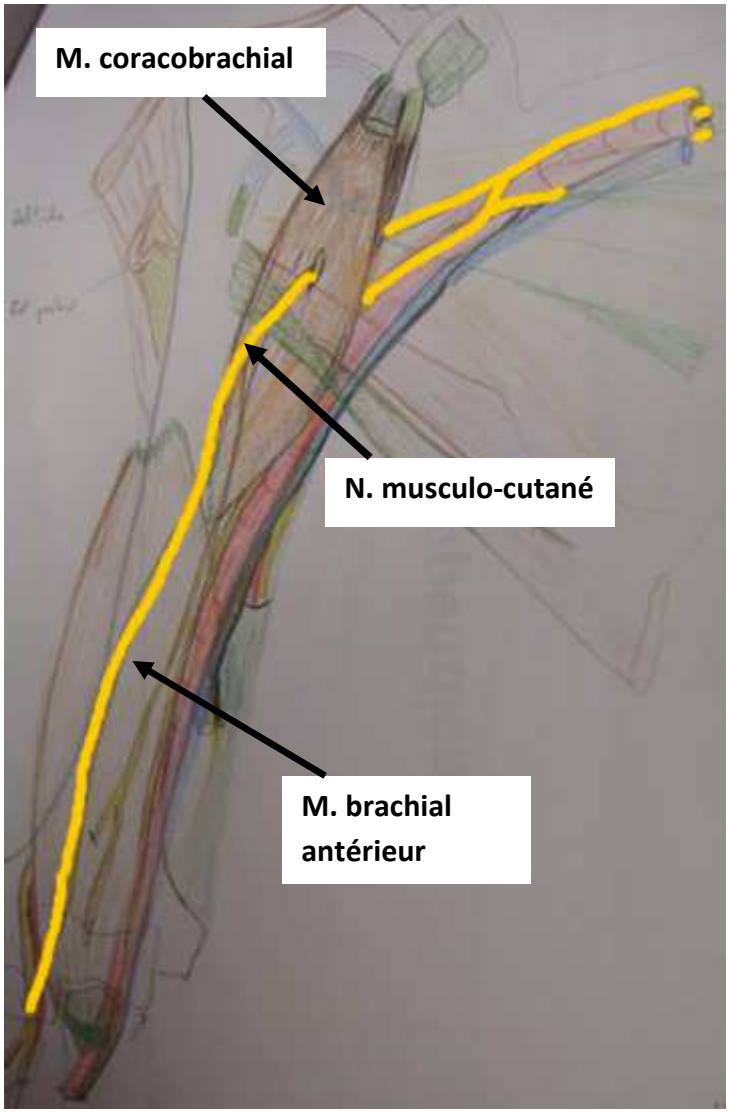

➔ Les 3 muscles de la loge antérieure sont :

- **Le Biceps (le plus superficiel)**
- **Le Brachial antérieur**
- **Le Coraco-brachial**

Le **nerf radial** chemine avec **l'artère brachiale profonde**. Il émerge du faisceau dorsal du plexus brachial. Passe sous le tendon du grand dorsal entre l'humérus et le chef long du triceps dans la fente huméro-tricipitale, puis entre les 2 chefs du triceps brachial : la gouttière bicipitale latérale.
Il innerve les muscles extenseurs du bras et de l'avant bras.
Au niveau du pli du coude il se divise en 2 branches :

- Une branche sensitive
- Une branche motrice

Si il est lésé on peut trouver des troubles sensitifs sur la face dorsale de la main, ainsi qu'une perte de l'extension du coude, du poignet et des doigts avec une main « tombante ».

C- <u>Le coude</u>

1- Cas clinique

Fracture de l'olécrane (c'est là où s'insère le triceps). Que faut-t-il rechercher ?

➔ Une atteinte du **<u>N. Ulnaire,</u>** qui passe juste en arrière de l'épicondyle médial.

Le nerf ulnaire innerve les fléchisseurs pour le 4ème et 5ème doigts.

Test du n. ulnaire :

- Ecartement des doigts
- Pouvoir tenir une feuille

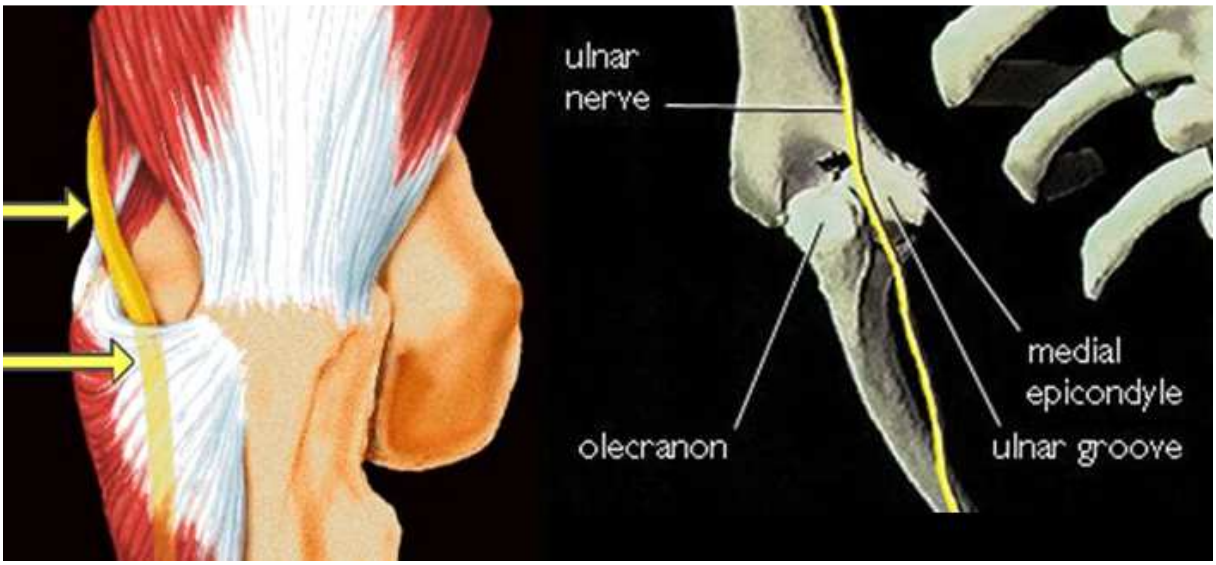

2- Dissection du pli du coude

- Incision horizontale au dessus et en dessous
- Incision médiale et on ouvre comme un livre

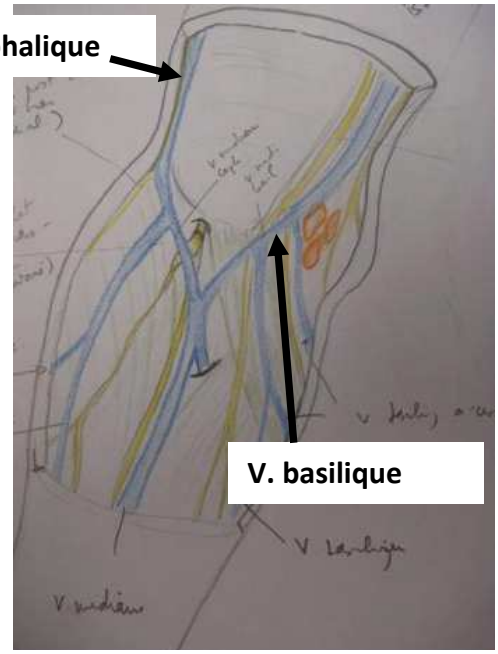

Le « M » veineux est entouré de beaucoup de nerfs ce qui explique que la prise de sang qui se fait à ce niveau peut être douloureuse.

Le pli du coude est composé de 2 gouttières :

- **Bicipitale latérale** où passe le **nerf radial**
- **Bicipitale médiale** où passe le **nerf médian**

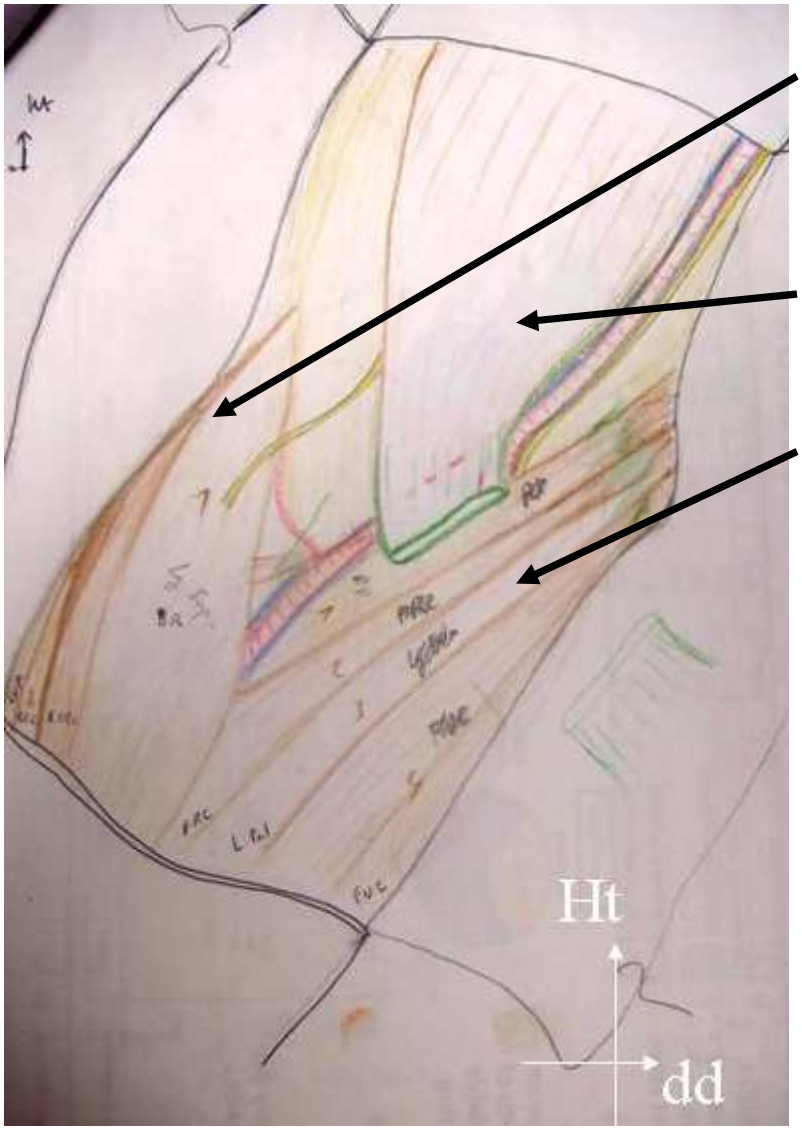

Il est composé de 3 saillies musculaires :

✓ **Une saillie latérale** composée des muscles :
- Brachio-radial
- Long et court extenseur du carpe
- Supinateur

✓ **Une saillie intermédiaire** composée des muscles :
- Biceps
- Brachial

✓ **Une saillie médiane** composée des muscles
- Epitochléens
- Rond pronateur (2 chefs)
- Fléchisseur commun profond et superficiel
- Fléchisseur ulnaire du carpe
- Long palmaire

Avec les doigts on décolle les saillies et on tombe sur les 2 gouttières.

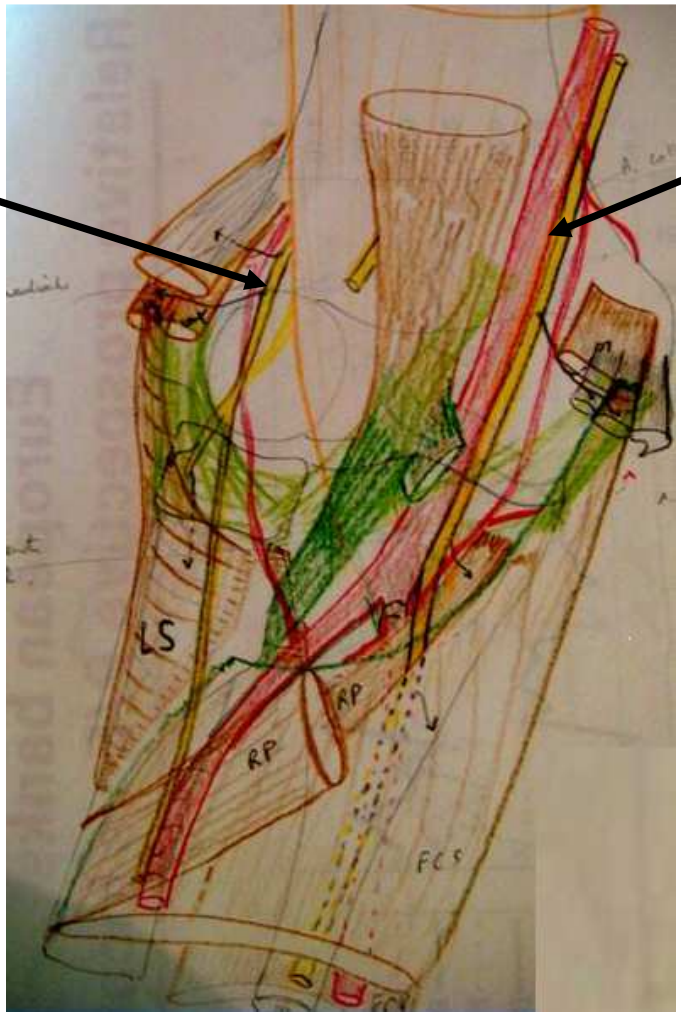

Scanner :

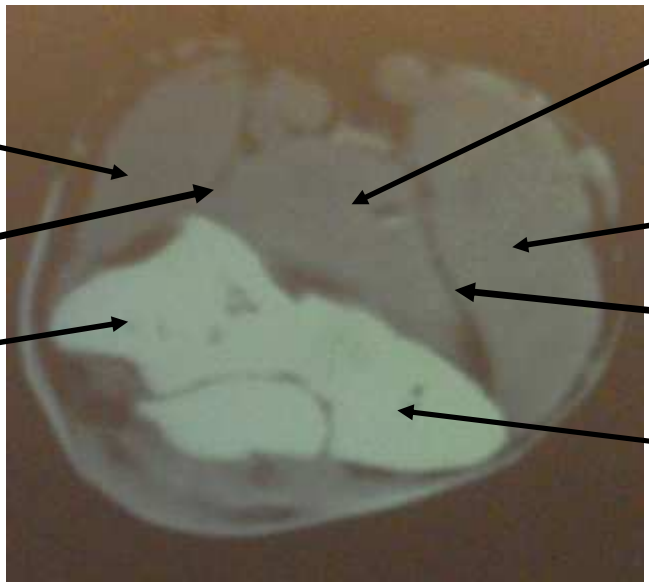

D- <u>Poignet</u>

1- Cas clinique

Fracture de l'extrémité distale du radius.

Risque de cette fracture est une saillie en avant qui va comprimer le canal carpien et le **<u>nerf médian.</u>**

Le nerf médian innerve les muscles de la loge antérieure de l'avant bras sauf le fléchisseur ulnaire du carpe, les 2 faisceaux médians du fléchisseur commun profond et les M. de l'éminence thénar.
Assure la sensibilité des 3 premiers doigt.

2- Dissection de la main

2 incisions en haut et en bas et une médiale, on arrive sur l'aponévrose superficielle.

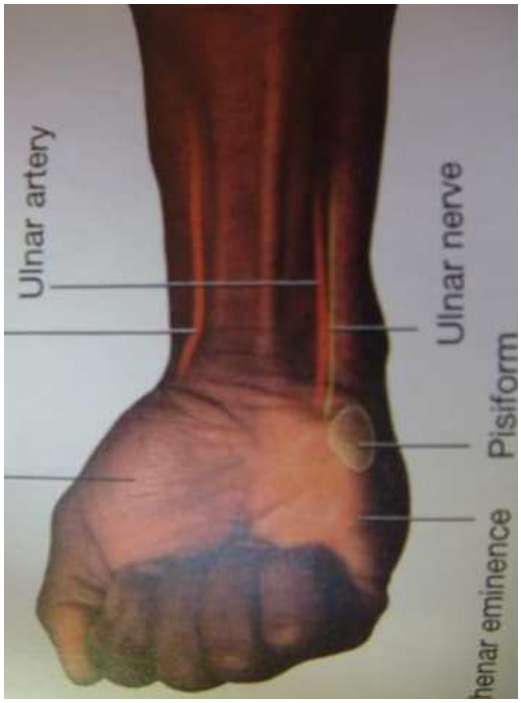

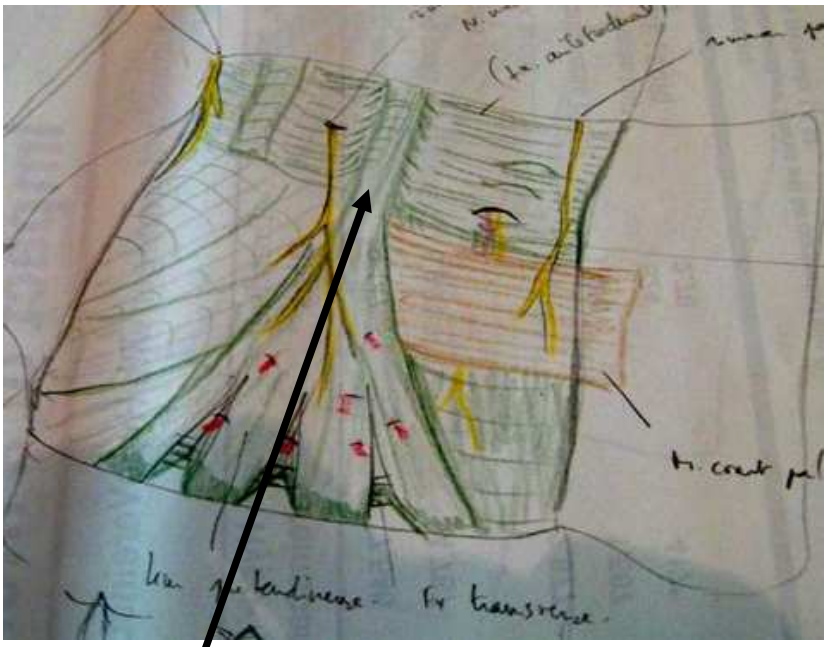

m. petit palmaire (qui peut ne pas exister) se termine sur **l'aponévrose superficielle**.
Si épaississement : maladie de Dupuytren

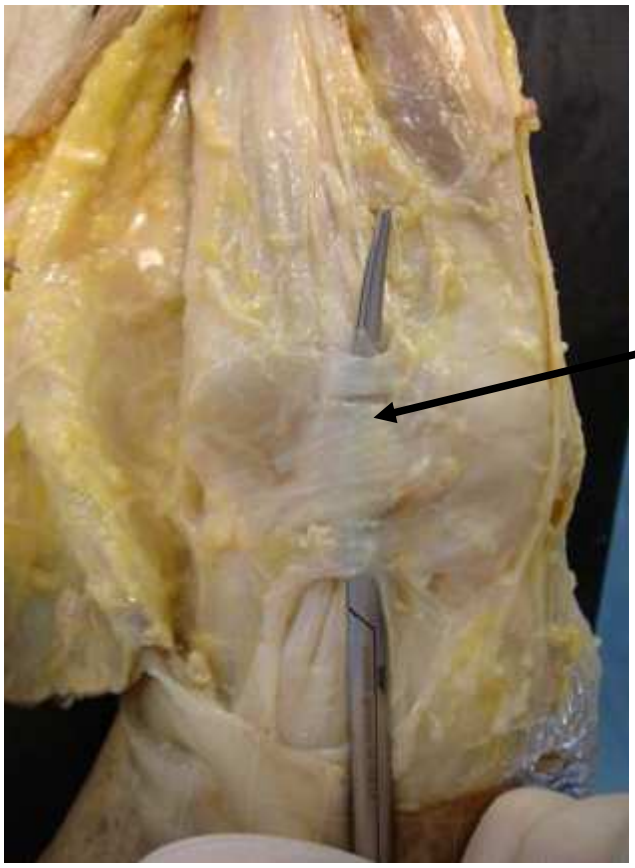

Voilà une belle photo ^^

Canal carpien

Avec :

- Fléchisseur radial du carpe
- Long palmaire
- Fléchisseur commun superficiel
- Fléchisseur commun profond
- Fléchisseur du pouce

En dehors :

- Fléchisseur ulnaire du carpe
- Brachio radial (lg supinateur)
- Petit palmaire

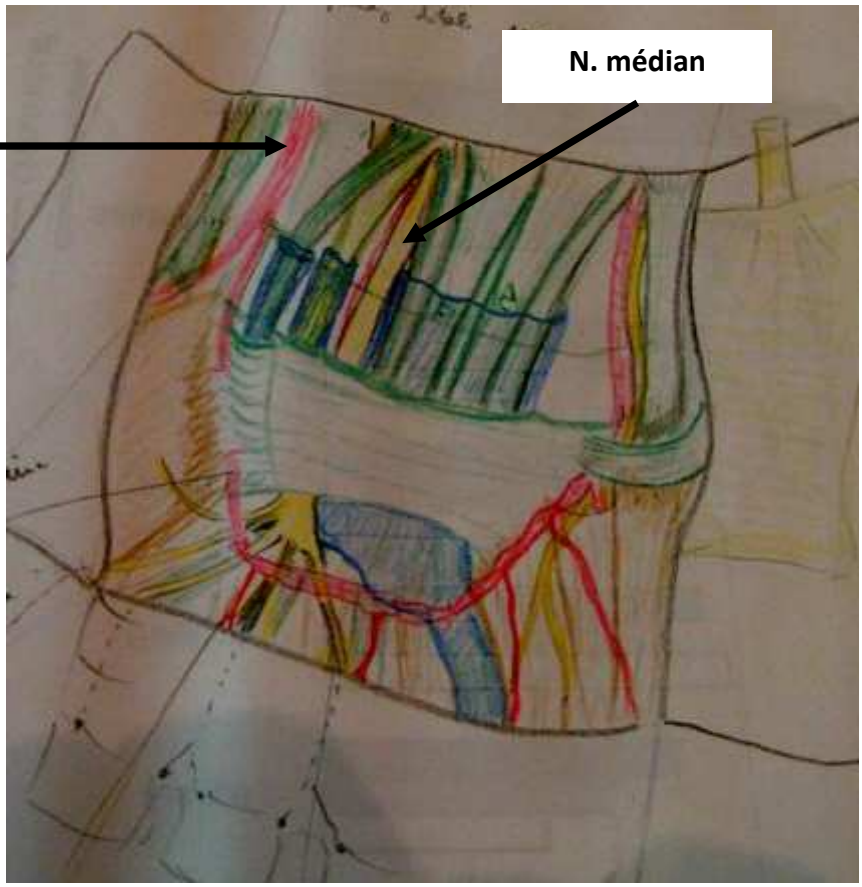

Sur les diapos : Si on montre un tendon qui va vers le pouce c'est le tendon du fléchisseur du pouce

II- Le Membre Inférieur

A- <u>La région Glutéale</u>

1- Cas clinique

La prof à présenté une luxation de la tête fémoral suite a un accident de voiture. Cette luxation est dangereuse pour le **nerf sciatique**.

2- Dissection de la région glutéale

On a découpé le Grand fessier sur son insertion médiale ou distale (la ligne âpre)

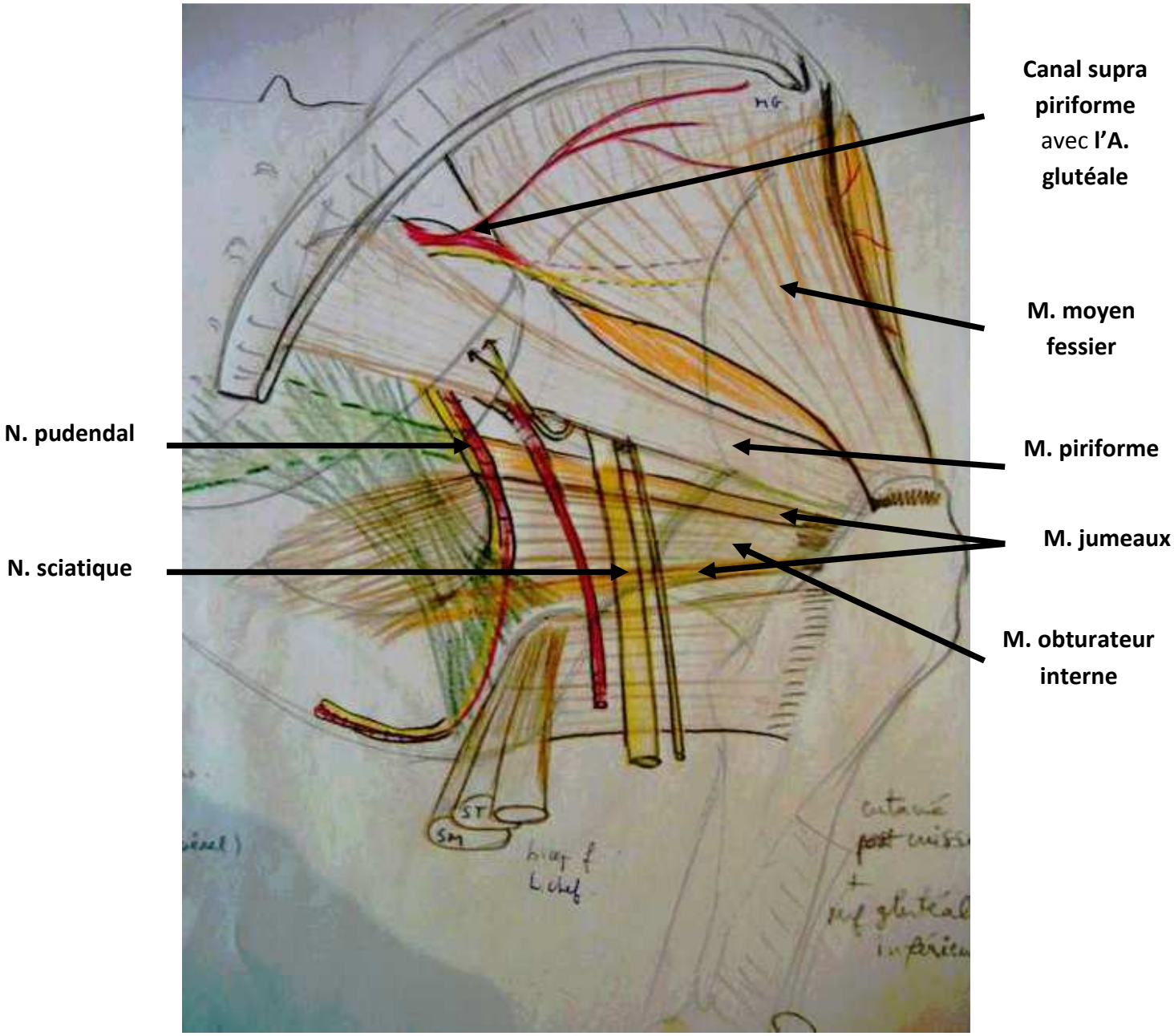

Une fois le Muscle grand fessier coupé il faut repérer le **muscle piriforme** à l'aide du grand trochanter, au dessus dans le canal supra piriforme passe **l'artère glutéale** et sous le muscle piriforme se trouve le **nerf sciatique** (attention en coupant le gd fessier de ne pas couper ce nerf), le nerf peut être accompagné du nerf petit sciatique.
Dans la région médiale contre l'épine ischiatique, on a le **nerf pudendal** qui traverse la région glutéale pour aller innerver le périnée.
Avec le muscle piriforme on a le muscle **obturateur interne** accompagné des jumeaux et le carré fémoral en dessous.

Tout ces éléments sont a savoir retrouvé lors de la dissection.

B- Loge postérieur de cuisse

On disséquera les muscles ischio-jambier qui comprennent :

- **Le Semi membraneux**
- **Le Semi tendineux**
- **Le Biceps fémoral**

Ce qu'il faut savoir reconnaître :

- ➔ Les branches terminales du plexus brachial connaître leurs trajectoires bras, coude, avant bras.
- ➔ Artère humérale
- ➔ Artère radiale
- ➔ Muscles de la loge antérieure du bras et avant bras (ex : fléchisseur radial du carpe…)

Le Secret de la dissection : « ne jamais utiliser le scalpel ! »
D'ou les ciseaux à bouts ronds ;)

~Dédicace~

~ A tout les gens que j'ai rencontrés cette année ~

A **Antoine** compagnon de galère du RER D ^^
A **Laura** « c'est chiant comme la mort »
A **Ariane** the north <3
A **Sarah** et ses mythiques carottes
A **Lou** et son futur bestseller
OLIVIER !!!
A **Jessica** la VP ciné ^^
A **Greux** et **Margo**t les relayeurs du soir ^^
A **Mathilde** et **Jonathan** car Bertrand on l'aime !
Les supers tutrices d'Anat : **Alice, Clémentine, Solveig, Marine, Félicia** et **Ornella** !
Et toute l'équipe du TUTO au passage ;)
Au **groupe 14 d'APP** qui ne serait plus le même au second semestre :'(
Et tous les autres : **Millie, Sattia, Laura, Jean… et bien sure tous les galériens et galérienne qui vienne faire la sieste en amphi** ☺

~ A Ceux qui on fait de la P1² un bonheur ~

Guillaume *coacoa <3*
Alicia tu me manque :'(
Vincent que dis-je *l'Auguste Vincent*
Joanna : la toxico Coca :p
Ombeline qui nous a quitté pour une blouse rose^^
C (sinon il manqué une lettre) ^^

~A tout les P1 (² ou bien ³) d'aujourd'hui futur médecin de demain ~

Re **Guillaume <3**
Golden Hair
Clémence la gitane
Clémence bis (Voir tris ^^, désolé j'étais la en prem's)
La chevauché fantastique : **Andréane, Valentin, Manon, Marina, Quentin.**

*Au quelque D1 de mon répertoire ^^*

Nicolas : ma mare carrée te le rend bien :D
Charlène ma super marraine
Et **Juliette ^^**

Dédicace spéciale à ma famille (Maman, Papa ☺) et particulièrement à ma petite « grande » Sœur. Je vous aime fort fort.
Remerciement a Orange France pour ça contribution à la déforestation induite par la P1.
Remerciement à la SNCF qui me fait vibre de super aventure !

Enfin a toi P2 du moi de juin qui lis la dédicace en oubliant qu'il ya X page de cours avant, enfin c'est qu'un CCO ^^ et en plus « cette ronéo sert a rien »

A ma Grenouille ^^