



Philippe Bonnin
Hôpital Lariboisière, Paris

Sémiologie artérielle des membres inférieurs

Sémiologie des artériopathies des membres inférieurs



Artériopathies des membres inférieurs

- **DEFINITION**
- Atteinte de la paroi des artères des membres inférieurs, le plus souvent en rapport avec la **maladie athéromateuse** (plaques de cholestérol au niveau de la paroi de l'artère).
- Responsable de la diminution du diamètre des artères qui vont progressivement s'occlurent.
- L'artérite des membres inférieurs est une des localisations préférentielles de la maladie athéromateuse
- autres localisations (*patient poly vasculaire*)
 - **cérébrales** en particulier **carotidiennes**,
 - **cardiaques** (coronariennes) et
 - **aortiques** (**ostium art rénales et digestives**).
- Réduction de l'espérance de vie de 10ans en moyenne.
- Origine : athérosclérose dans plus de 90% des cas se manifeste autour de 50 ans, surtout chez un sujet tabagique.

Sémiologie des artériopathies des membres inférieurs



3

Artériopathies des membres inférieurs

- **Différence**

- **Athérosclérose (athéromatose)**

plaque(s) développée(s) à partir d'une accumulation

- sous-intimale,
- +/- dans la média,
- de cholestérol
- Avec phénomène de remaniement cellulaire, de fibrose, inflammation
- Avec complications possibles
 - Ulcération
 - Thrombose en regard de l'ulcération
 - Embolisation du thrombus
 - Thrombose occlusive
 - Sténose évoluant vers la thrombose de l'artère.

- **Artériosclérose.**

fibro-sclérose de la média artérielle, +/- calcification

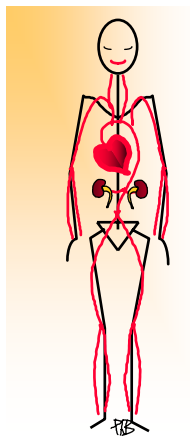
- Rigidité artérielle sans sténose artérielle



Sémiologie des artériopathies des membres inférieurs



4



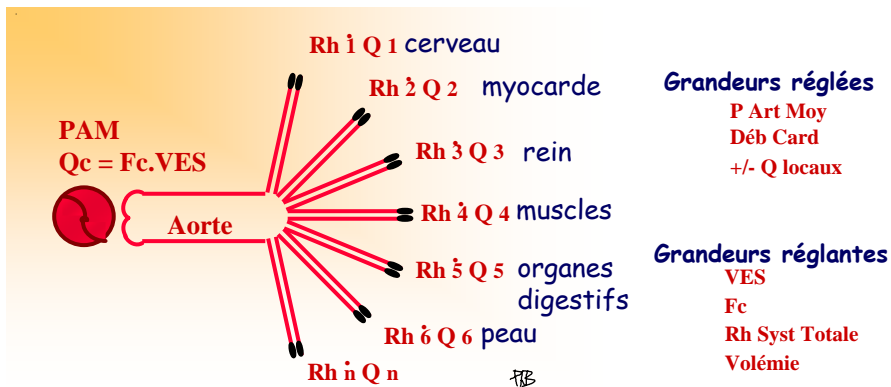
Éléments de Physiopathologie



Sémiologie des artériopathies des membres inférieurs



5



Localement Débit local = PAM / Rh locale

Organisme $\Sigma [Q + Q + Q + \dots + Q_n] = \text{Déb Card}$
 $\Sigma [1/Rh + 1/Rh + \dots + 1/Rh] = 1/Rh \text{ Syst Totale}$
 PAM a Déb Card et Rh Syst Totale (loi de Poiseuille)



Sémiologie des artériopathies des membres inférieurs



6

Les grosses artères deux fonctions

conduction du sang (répond à la loi de Poiseuille),

➤ du cœur vers les tissus périphériques (couverture par un débit sanguin approprié de leur activité métabolique).

➤ La fonction de conduction est exclusivement liée à la valeur des débits artériels périphériques et à leur somme, au débit cardiaque, au gradient moyen de pression artériel (faible),

amortissement de l'onde de pression et de l'onde de vitesse

➤ Cet effet ou **effet Windkessel** est dû aux propriétés visco-élastiques de la paroi des artères et influence les valeurs de pression pulsée.

➤ la pression est fortement pulsée, intermittente à l'entrée du système à hte P,

➤ elle s'amplifie tout le long de l'arbre artériel,

➤ elle s'amortit au niveau des artérioles périphériques.

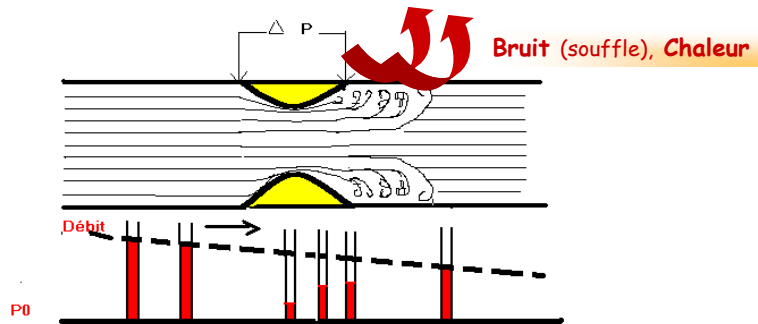


Sémiologie des artériopathies des membres inférieurs



Hémodynamique d'une sténose artérielle (athérosclérose)

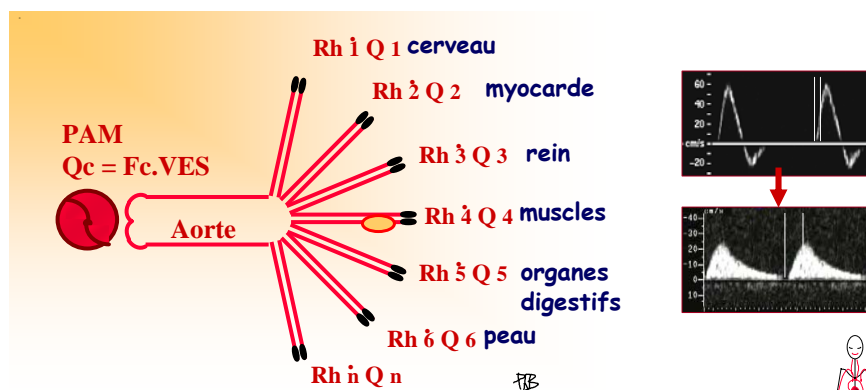
Théorème de Bernoulli



+++ incidence sur la mesure de l'IPS



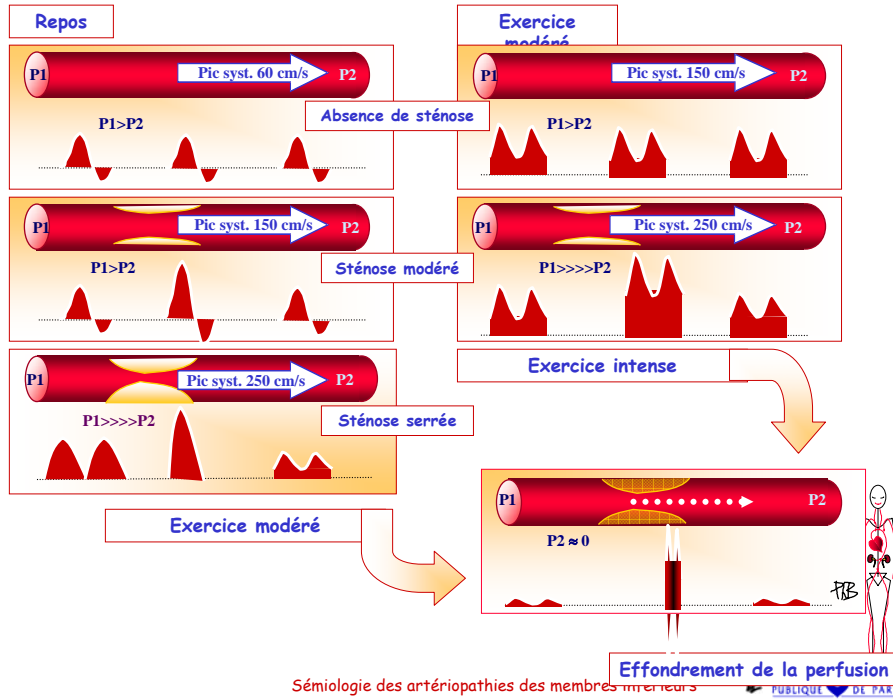
Hémodynamique d'une sténose artérielle (athérosclérose)



○ Sténose artère fémorale (sur une grosse artère de distribution)
Conséquence: gradient de pression « trans-sténotique »
avec chute de la pression de perfusion en aval



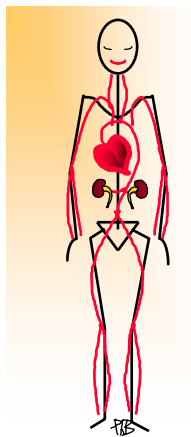9



Sémiologie des artériopathies des membres inférieurs

ASSISTANCE PUBLIQUE HÔPITAUX DE PARIS

10



Examen clinique



Sémiologie des artériopathies des membres inférieurs

ASSISTANCE PUBLIQUE HÔPITAUX DE PARIS

Examen clinique du polyvasculaire

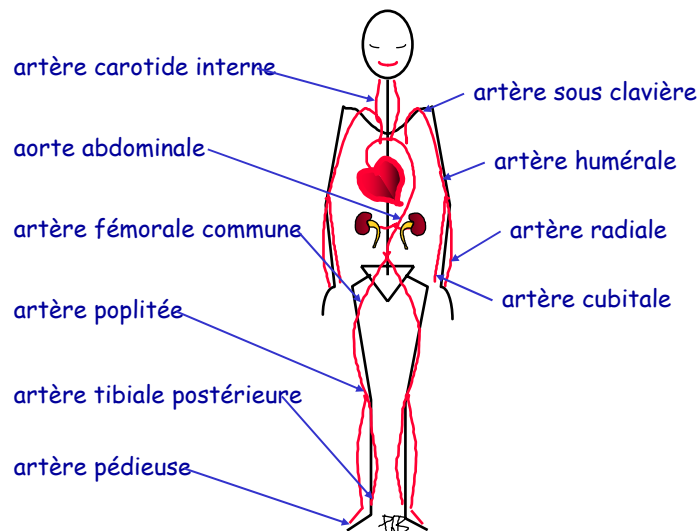
- **Interrogatoire**
 - Antécédents
 - Facteurs de risque cardiovasculaires
- **Inspection**
 - couleur de la peau
 - épaisseur de la peau
 - Dépilation
 - ...
- **Palpation des pouls périphériques**
- **Auscultation des trajets vasculaires**



Sémiologie des artériopathies des membres inférieurs



Sémiologie de l'artériopathie - pouls périphériques



Sémiologie des artériopathies des membres inférieurs



Sémiologie de l'artériopathie (Typiquement , quatre stades)

- **Au stade I**, le patient ne ressent pas de symptôme (asymptomatique).
- Le premier signe constaté par le médecin est souvent la disparition d'un pouls qui est normalement perçu.
- Le médecin peut même constater un souffle artériel au niveau de la jambe. Il peut aussi découvrir un anévrisme artériel, masse battante, expansive et soufflante sur un trajet artériel.
- L'examen permet de localiser schématiquement la lésion significative la plus haute par la cartographie des pouls et la présence de souffles des artères. Il faut cependant garder à l'esprit qu'une artérite des membres inférieurs ne peut parfois se manifester qu'à l'effort.



Sémiologie des artériopathies des membres inférieurs



Sémiologie de l'artériopathie (Typiquement , quatre stades)

- **Le stade II**
- est celui de la difficulté à la marche, d'apparition progressive.
- **Claudication intermittente douloureuse des membres inférieurs**
- Il s'agit d'une douleur musculaire d'effort intéressant selon les cas la cuisse, le mollet et/ou le pied, cédant à l'arrêt de la marche en 1 à 3' et se reproduisant pour le même type d'effort.
- On définit alors un **périmètre de marche** (distance à partir de laquelle apparaît une douleur musculaire). Un périmètre de marche <200m définit le stade II fort.
- Une impuissance peut également apparaître.



Sémiologie des artériopathies des membres inférieurs



Sémiologie de l'artériopathie (Typiquement , quatre stades)

• Le stade III

- est le 1^{er} stade de douleurs permanentes.
- Il s'agit d'une douleur survenant en position allongée, avec douleur volontiers nocturne soulagée par la mise du pied en position hors du lit.
- S'y ajoute une insomnie, des oedèmes positionnels majorant les douleurs et une altération de l'état général variable.
- A un degré moindre, on retrouve une décoloration du membre inférieur en surélévation, une coloration bleutée du pied lorsqu'il est soulevé.



Sémiologie des artériopathies des membres inférieurs



Sémiologie de l'artériopathie (Typiquement , quatre stades)

• Entre les stades III et IV

- existe l'absence d'apport de sang au niveau du membre concerné, qui s'accompagne des 2 signes suivants:
 - douleur de repos
 - gangrène depuis plus de 2 semaines, résistante aux traitements anti-douleurs.



Sémiologie des artériopathies des membres inférieurs



Sémiologie de l'artériopathie (Typiquement , quatre stades)

- Les gangrènes du **stade IV** sont variables en étendue. Elles sont le plus souvent douloureuses.
- **Révélation de la maladie par une complication**
- Un caillot de sang ou une partie de l'artère malade (plaque) peut migrer dans les artères situées plus bas et ainsi les boucher.



Sémiologie des artériopathies des membres inférieurs



Stades cliniques de l'artériopathie

CLASSE	Signes Repos	Fonctionnels Marche	Examen clinique	Examen écho-Dop	Angiographie
I	0	0	0	+	+/-
II	0	+	+/-	++	+
II a	0	+	-	++	+
II b	0	+	+	++	+
III	+	++	+	++	++
IV	+	++	++	++	++



Sémiologie des artériopathies des membres inférieurs





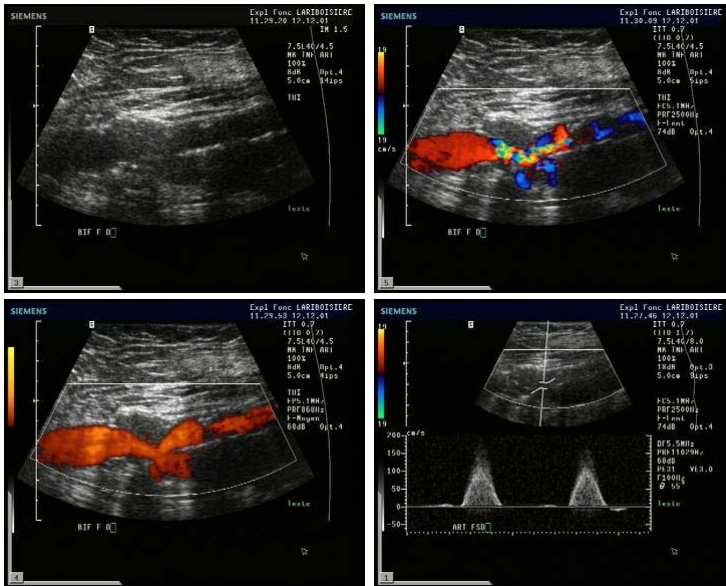
Examens complémentaires



Sémiologie des artériopathies des membres inférieurs



Sténose artère fémorale superficielle

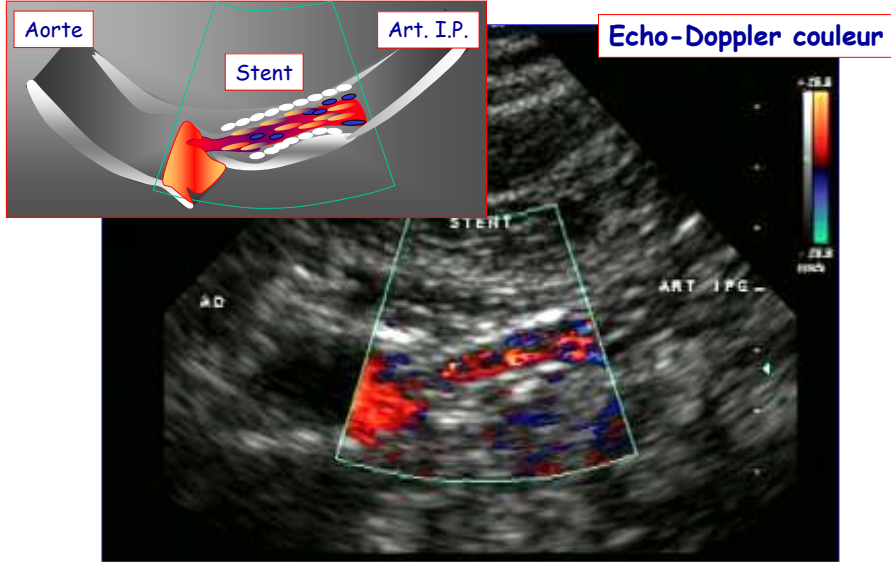


Sémiologie des artériopathies des membres inférieurs



21

Techniques d'exploration de l'artériopathie

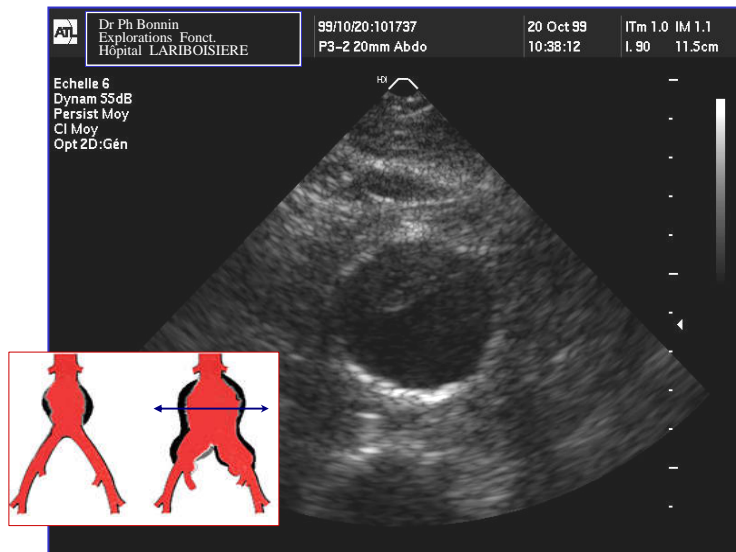


Sémiologie des artériopathies des membres inférieurs



22

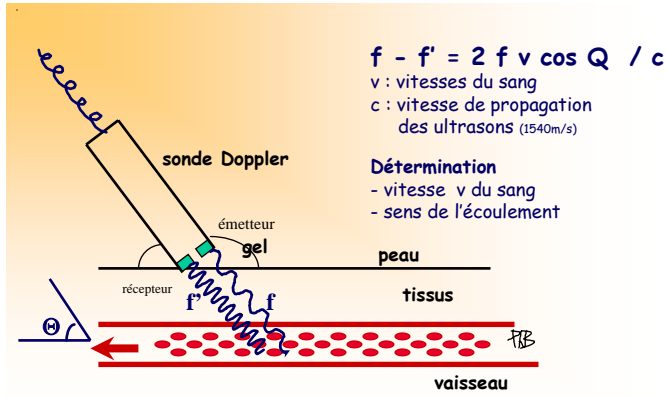
Recherche d'un Anévrisme de l'Aorte Abdominale



Sémiologie des artériopathies des membres inférieurs

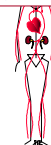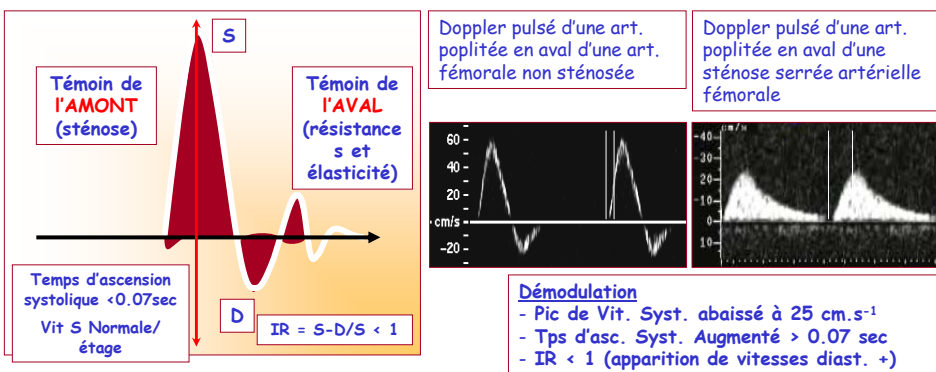


Effet Doppler, émission continue

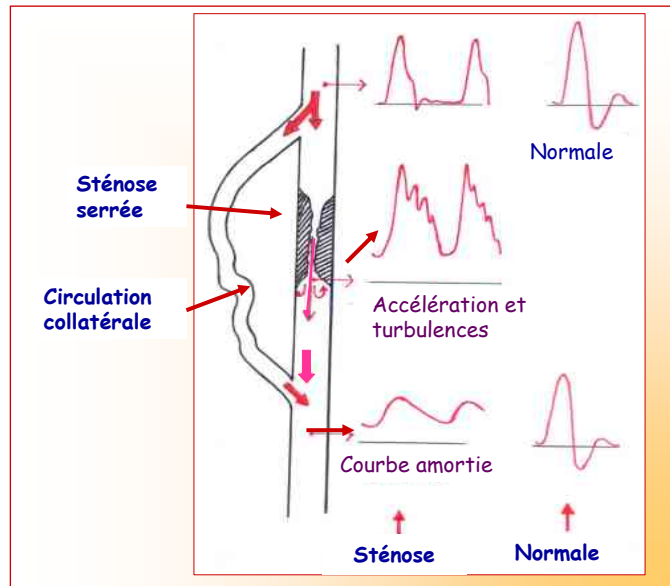


Hémodynamique d'une sténose artérielle

Courbe vélocimétrique enregistrée au repos artères des membres inférieurs



sténose serrée



Sémiologie des artériopathies des membres inférieurs

ASSISTANCE PUBLIQUE HÔPITAUX DE PARIS



Hémodynamique d'une sténose artérielle

• **Une sténose artérielle modérée**

entraîne une accélération locale avec un gradient de pression modéré
La chute de pression en aval est faible.

• **Une sténose artérielle serrée**

entraîne une chute de la pression artérielle en aval,
donc de la pression de perfusion d'organe,
donc une vasodilatation artériolaire pour préserver le débit sanguin
(loi de Poiseuille) et le couverture des besoins métaboliques (O_2 , métabolites).

• **Une sténose artérielle très serrée**

entraîne une chute de débit et une ischémie des organes en aval.

Ceci conditionne la constitution d'une collatéralité artérielle pour pallier à l'insuffisance d'apport sanguin. (angiogenèse)

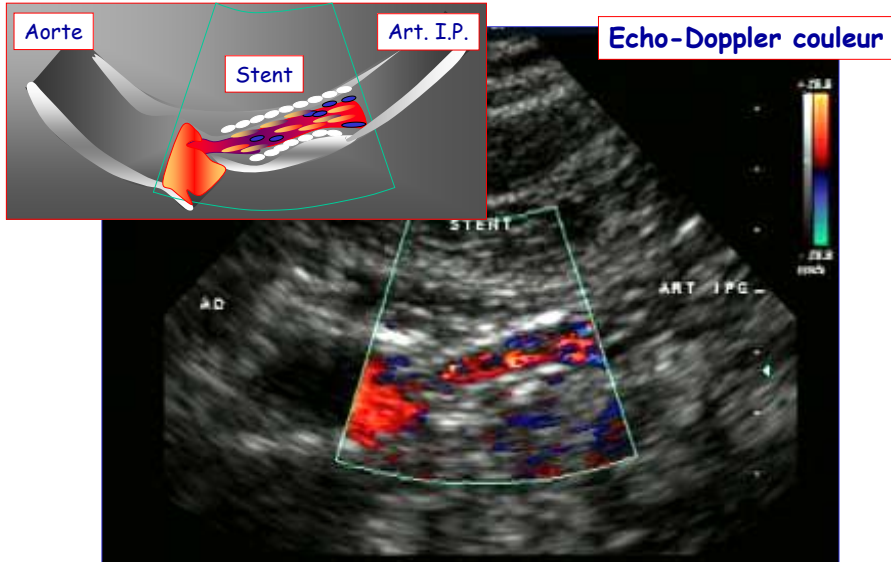
Sémiologie des artériopathies des membres inférieurs

ASSISTANCE PUBLIQUE HÔPITAUX DE PARIS



27

Techniques d'exploration de l'artériopathie

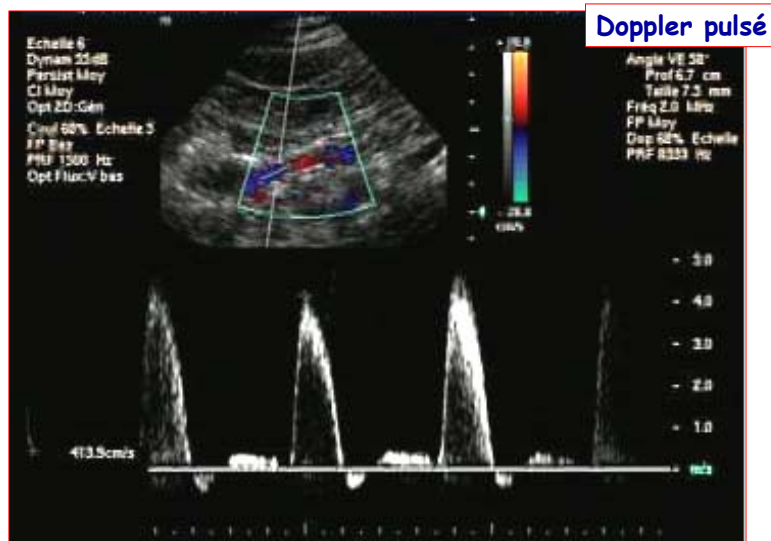


Sémiologie des artériopathies des membres inférieurs



28

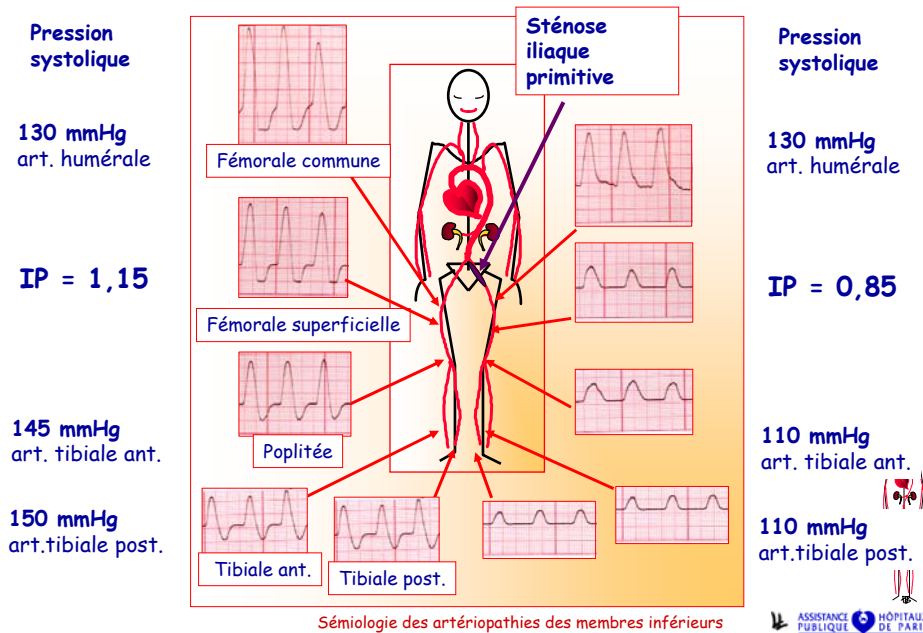
Techniques d'exploration de l'artériopathie



Sémiologie des artériopathies des membres inférieurs



Techniques d'exploration de l'artériopathie : Doppler continu



30

Signes hémodynamiques locaux et d'aval de sténose artérielle

Membres inférieurs

Localement (en regard de la lésion) :

- accélération des vitesses systoliques ($>1,2m.s^{-1}$) et diastoliques

En aval :

- démodulation des vitesses circulatoires avec:
- augmentation du temps d'ascension systolique,
- baisse des vitesses systoliques,
- (vasodilatation artériolaire d'aval),
- indices de pressions systoliques distaux abaissés ($<0,85$),
(gradient de pression).

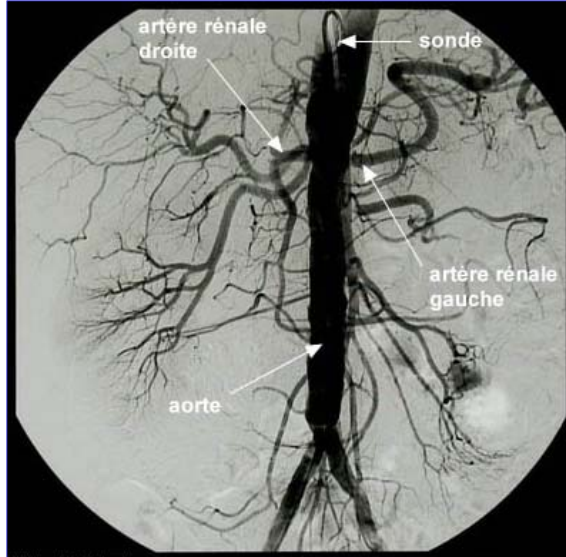


Sémiologie des artériopathies des membres inférieurs

ASSISTANCE PUBLIQUE HÔPITAUX DE PARIS

31

Techniques d'exploration de l'artériopathie



Artériographie



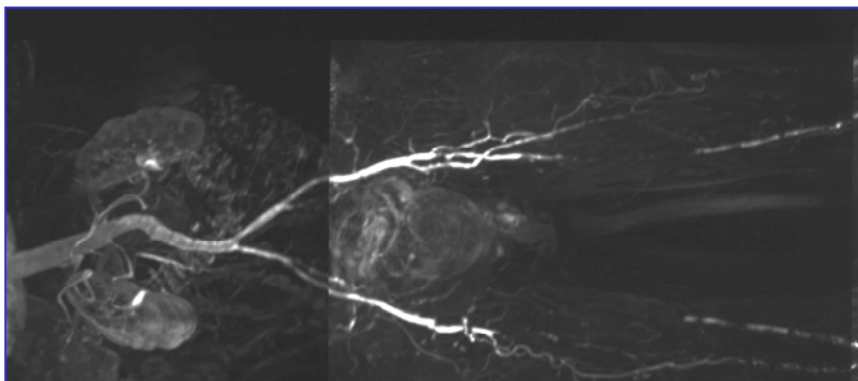
Sémiologie des artériopathies des membres inférieurs



32

Techniques d'exploration de l'artériopathie

Angio IRM, ARM



Sémiologie des artériopathies des membres inférieurs





Diagnostiques différentiels



Sémiologie des artériopathies des membres inférieurs

ASSISTANCE PUBLIQUE HÔPITAUX DE PARIS

Diagnostiques différentiels de la claudication des membres inférieurs

- **Claudication d'origine articulaire**
(rhumatismes dégénératifs lombaires, de la hanche ou du genou, mais aussi pathologie de la cheville ou du pied).
- Apparition dès le premier pas
- Topographie articulaire d'emblée maximale
- Récupération : sédation, lente de la douleur
- Contexte : Polyarthrose séquelle de traumatisme
- Signes associés : Limitation de la mobilité articulaire



Sémiologie des artériopathies des membres inférieurs

ASSISTANCE PUBLIQUE HÔPITAUX DE PARIS

Diagnostiques différentiels de la claudication des membres inférieurs

Claudication d'origine neurologique

(pathologie médullaire ou compression intermittente d'un canal lombaire étroit)

- Apparition variable
- Pas de douleur vraie, faiblesse, dérobage des membres inférieurs
- Récupération : durée variable
- Contexte : Arthrose lombaire, canal lombaire étroit, médullopathie.
- Signes associés : +/- troubles sphinctériens, radiculalgie

Claudication d'origine veineuse (rare)

(thrombose proximale, compression iliaque ou poplitée)

- Apparition variable
- Sensation de gonflement douloureux
- Récupération : lente
- Contexte : thrombose veineuse
- Signes associés : cyanose, œdème du membre.

