UE13 : Système cardiovasculaire
Professeur Parlier-Cuau

Vendredi 20/01/2012 de 13h30 à 15h30
Ronéotypeur : Pierre-Yves Meunier
Ronéolecteur : Quentin Gautier

Cours 3

Anatomie

Vaisseaux du cœur et système cardionecteur

Schéma 1 : Vue antérieure du cœur, systèmes d'anastomose

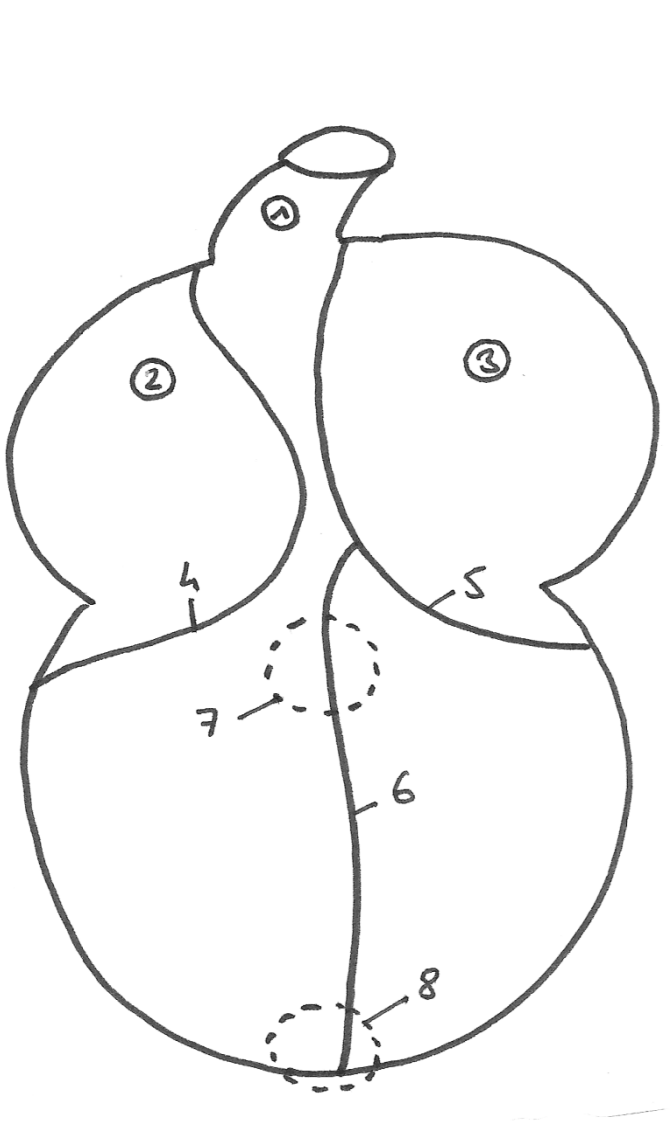

Légende :

1- Aorte
2- Atrium droit
3- Atrium gauche
4- Sillon atrioventriculaire droit
5- Sillon atrioventriculaire gauche
6- Sillon interventriculaire antérieur
7- Système d'anastomose postérieur
8- Système d'anastomose de la pointe du cœur

Ces deux systèmes d'anastomose permettent la reprise d'un territoire lors d'une sténose chronique. Par exemple, la mauvaise vascularisation de la face antérieure du ventricule gauche due à une sténose peut être reprise par l'artère rétroventriculaire gauche.
Ce système ne fonctionne pas dans le cas des ischémies aigües qui donnent des infarctus (nécrose).

L'ischémie chronique provoque l'angor, il n'y a pas de nécrose du tissu cardiaque.

La systématisation en territoires vasculaires permet de déterminer l'artère touchée en fonction du type d'infarctus : par exemple un infarctus antérieur est lié à une sténose de l'artère interventriculaire antérieure.

Méthodes d'exploration des coronaires :

- L'artériographie: A partir d'un cathétérisme des artères fémorales, on remonte jusqu'à l'aorte et l'origine des artères coronaires. On injecte alors un produit de contraste qui permet d'évaluer la vascularisation par rayons X. On peut également déboucher les artères en positionnant un stent : dispositif métallique maillé et tubulaire glissé dans une cavité naturelle humaine pour la maintenir ouverte. Cela ne concerne que les vaisseaux suffisamment gros pour être opérables (coronaires et grosses veines). L'artériographie a donc une utilité diagnostique et thérapeutique.

- Le coronaroscanner: On injecte un produit de contraste dans une veine, puis une analyse rapide de la dispersion de ce produit permet l'analyse des coronaires via une représentation en 3D.

Schéma 2 : Vue antérieure du cœur, vascularisation artérielle

Note : La prof a superposé artères et veines sur ce schéma. Par souci de lisibilité j'ai séparé en deux schémas la vascularisation artérielle et la vascularisation veineuse de la face antérieure du cœur. J'ai superposé les deux dans la face postérieure qui est moins chargée.

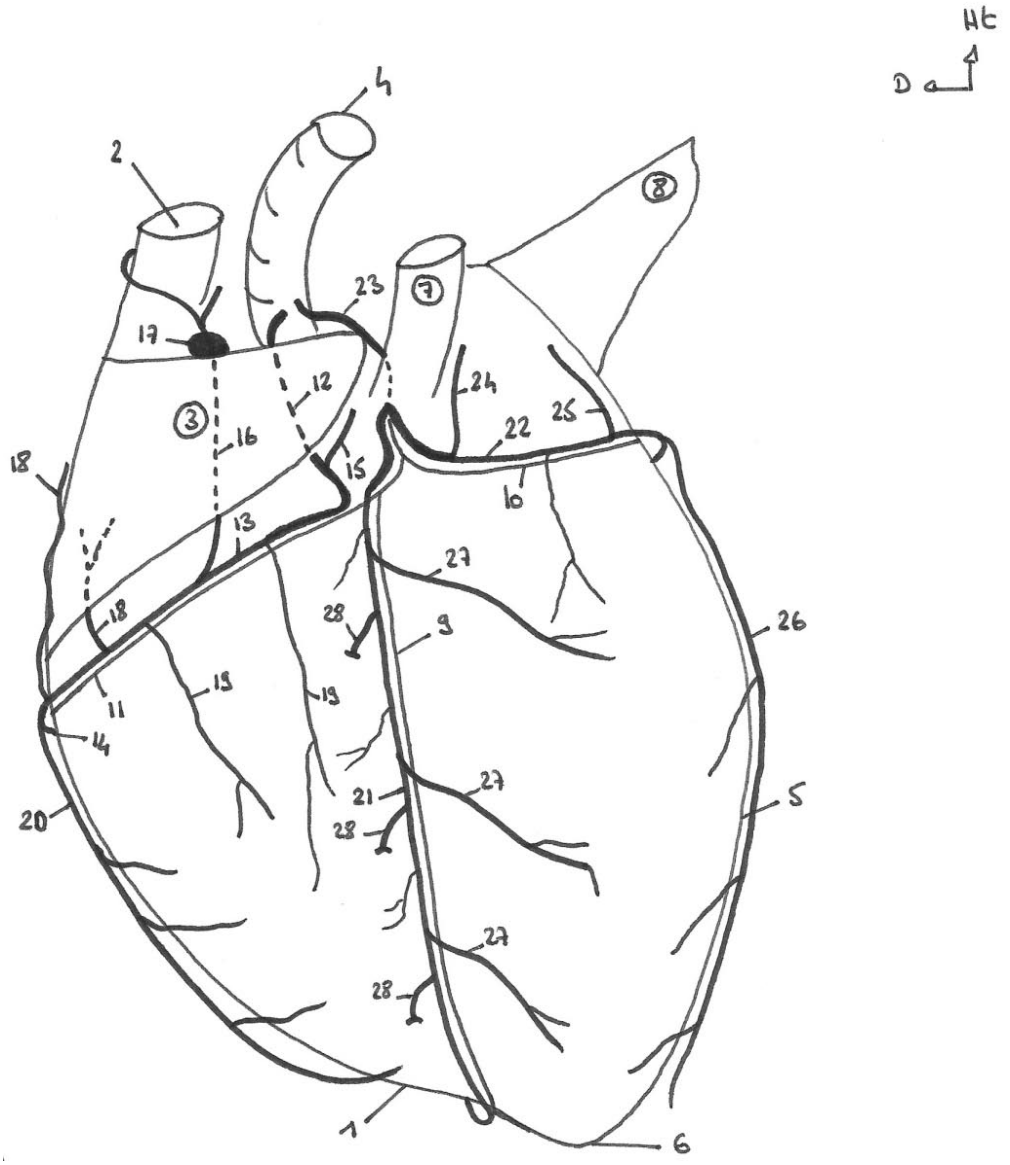

Légendes générales :

1. Bord droit du cœur
2. Veine cave supérieure
3. Auricule droit
4. Artère aorte
5. Bord gauche du cœur
6. Pointe du cœur
7. Artère pulmonaire
8. Auricule gauche
9. Sillon interventriculaire antérieur
10. Sillon atrioventriculaire gauche
11. Sillon atrioventriculaire droit

Artère coronaire droite :

12. Premier segment de l'artère coronaire droite
13. Deuxième segment (atrioventriculaire droit) de l'artère coronaire droite
14. Troisième segment (postérieur) de l'artère coronaire droite
15. Collatérale du segment 1, pour l'infundibulum
16. Rameau ascendant antérieur du segment 2 de l'artère coronaire droite
17. Zone de pénétration du rameau ascendant antérieur dans l'endocarde pour le nœud sino atrial.
18. Rameaux ascendants latéraux du segment 2 de l'artère coronaire droite
19. Rameaux descendants postérieurs du segment 2
20. Rameau latéral droit/Artère marginale droite/Artère du bord droit du cœur

Artère coronaire gauche :

21. Artère interventriculaire antérieure
22. Artère circonflexe
23. Artère coronaire gauche
24. Artère atriale ascendante de l'artère circonflexe
25. Artère latérale de l'artère circonflexe
26. Artère marginale gauche
27. Artères diagonales de l'interventriculaire antérieure
28. Rameaux septaux interventriculaires

Fiche - Artère coronaire droite

L'artère coronaire droite naît au dessus de la base sigmoïdienne droite sur la face antérieure de l'aorte. Elle se divise en trois segments principaux :

- Le segment 1 qui passe sous l'auricule et rejoint le sillon coronaire droit (=atrioventriculaire droit).
- Le segment 2 qui suit le sillon coronaire droit.
- Le segment 3, ou segment postérieur, contourne le bord droit du cœur et chemine le long du sillon atrioventriculaire droit (face postérieure) et donne deux branches terminales :

> *L'artère rétroventriculaire gauche* qui s'anastomose avec l'artère circonflexe
> *L'artère interventriculaire postérieure* qui chemine dans le sillon interventriculaire postérieur et s'anastomose avec l'interventriculaire antérieure à la pointe du cœur.

Artères collatérales de l'artère coronaire droite :

ANTERIEUR

- Collatérale du segment 1 :
> **L'artère pour l'infundibulum**, située entre l'origine de l'artère pulmonaire et de l'aorte, qui vascularise ces artères.

- Collatérales du segment 2 :
> Rameaux ascendants qui vascularisent l'atrium droit :

>> Le rameau ascendant antérieur qui passe sur la face antérieure de l'atrium, sous l'auricule droit et contourne le bord postérieur de la veine cave. Il pénètre dans l'épaisseur de l'endocarde pour vasculariser le nœud sino atrial. Une ischémie à ce niveau provoque une arythmie : le nœud sino atrial est reponsavble de l'impulsion électrique initiale du battement du cœur.
>> Les rameaux ascendants latéraux qui peuvent être assez nombreux

> Rameaux descendants qui vascularisent le ventricule droit :

>> Rameaux descendants antérieurs qui vascularisent la face antérieure du ventricule droit.
>> Branche latérale droite (ou artère marginale droite ou artère du bord droit du cœur) : elle vascularise principalement la partie latérale du ventricule droit.

POSTERIEUR

- Collatérales du segment 3 :
> Rameau ascendant postérieur qui vascularise la face postérieure de l'atrium droit
> Rameau descendant postérieur qui vascularise la face postérieure du ventricule droit

- Collatérales de l'interventriculaire postérieure (segment terminal) :
> Rameaux pariétaux (pour le VG)
> Rameaux grêles (pour le VD)
> Rameaux septaux qui pénètrent le myocarde pour vasculariser la partie postérieure du septum interventriculaire.

- Collatérales de la rétroventriculaire gauche (segment terminal)
> « Rameaux pour le ventricule D »
> Rameau du sinus atrio ventriculaire

Fiche – Artère coronaire gauche

L'artère coronaire gauche naît au dessus de la base sigmoïde. Très courte, elle donne rapidement deux branches terminales après être passée en arrière de l'artère pulmonaire. Elle est recouverte en partie par l'auricule gauche. Une fois dans le sillon atrioventriculaire gauche, elle se divise en deux branches terminales :

- **L'artère interventriculaire antérieure** qui chemine dans le sillon interventriculaire antérieur *(habile Bill)* et s'anastomose avec l'interventriculaire postérieure.
- **L'artère circonflexe** qui chemine dans le sillon atrioventricualaire gauche, contourne le bord gauche du cœur et s'anastomose avec la rétroventriculaire gauche.

Collatérales de l'artère coronaire gauche :

- Collatérales de l'artère circonflexe :

>Branches ascendantes

>> Artère atriale ascendante *(antérieure)*

>> Artère latérale *(postérieure)*

>> Artère atriale postérieure

> Branches descendantes

>> 'Artère de la face antérieure du ventricule gauche' *(non représentée sur le Netter, je l'ai mise sur le schéma mais non légendée)*

>> Artères descendantes postérieures

- Collatérales de l'interventriculaire antérieure :

>**Artère diagonales** (x3 en général), longues qui vascularisent toute la face antérieure du ventricule gauche.

> **'Petits rameaux de l'interventriculaire pour le ventricule droit'** (*présentes sur le Netter mais non légendées, idem sur mon schéma)*

> **Rameaux septaux interventriculaires** qui vascularisent la partie antérieure du septum interventriculaire.

Schéma 3 : Vue antérieure du cœur, vascularisation veineuse

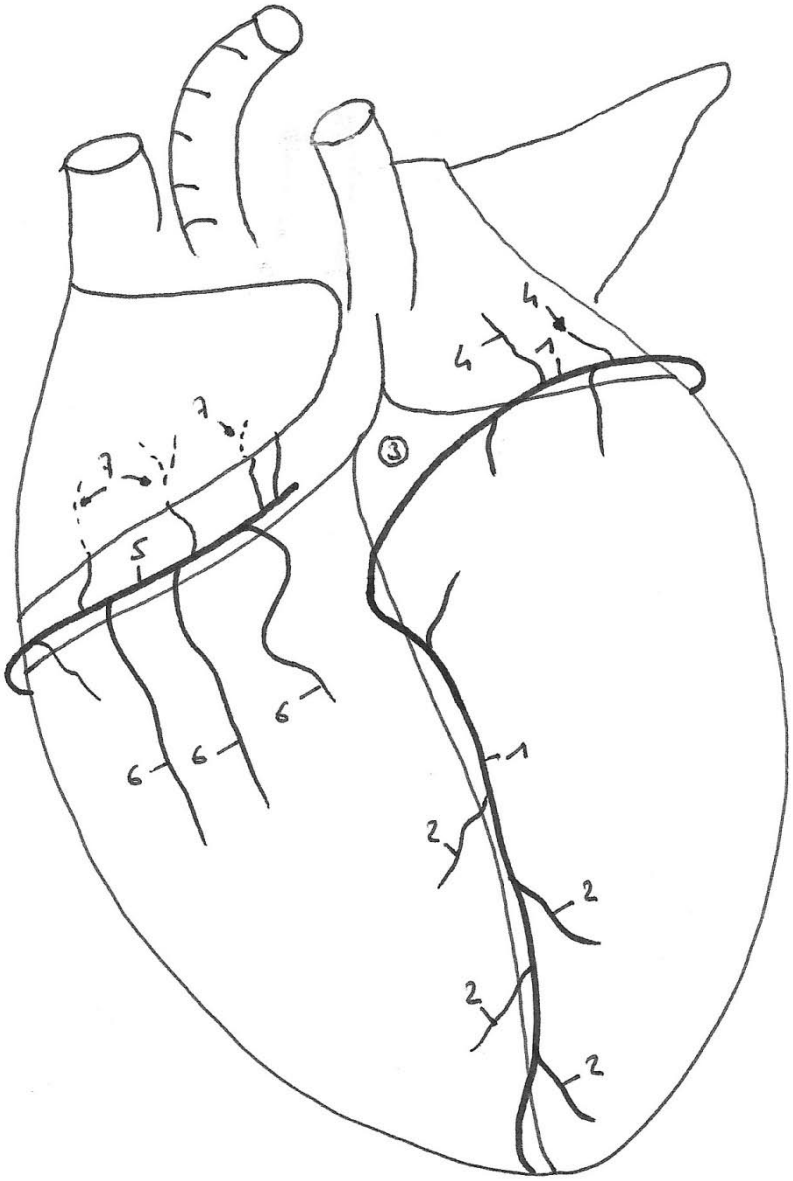

Légendes :

1. Grande veine coronaire
2. Veine parétales
3. Triangle avasculaire
4. Veines atriales
5. Petite veine coronaire
6. Veine ventriculaire ascendante
7. Veine atriale descendante

Notes :

Le triangle avasculaire est un des rares endroits du cœur qui n'est pas tapissé de vaisseaux sanguins. C'est une voie d'abord chirurgicale.
La veine atriale descendante se jette directement dans l'atrium droit via le foramen de Lanelongue.

Drainage lymphatique : *Sans le dessiner, la prof a décrit le drainage lymphatique du cœur.*

Le drainage lymphatique du cœur est constitué de deux collecteurs, qui suivent le système de la coronaire droite et gauche.

- Le collecteur droit suit la coronaire droite et passe en amont de l'aorte pour rejoindre la chaîne pré-aortique et récurrentielle (= nerf récurrent) gauche.

- Le collecteur gauche suit l'interventriculaire antérieure, puis la circonflexe et rejoint la chaîne lymphatique latéro-trachéale (sur le bord droit de la trachée).

Schéma 4 : Vue postérieure du cœur, vascularisation veineuse et artérielle

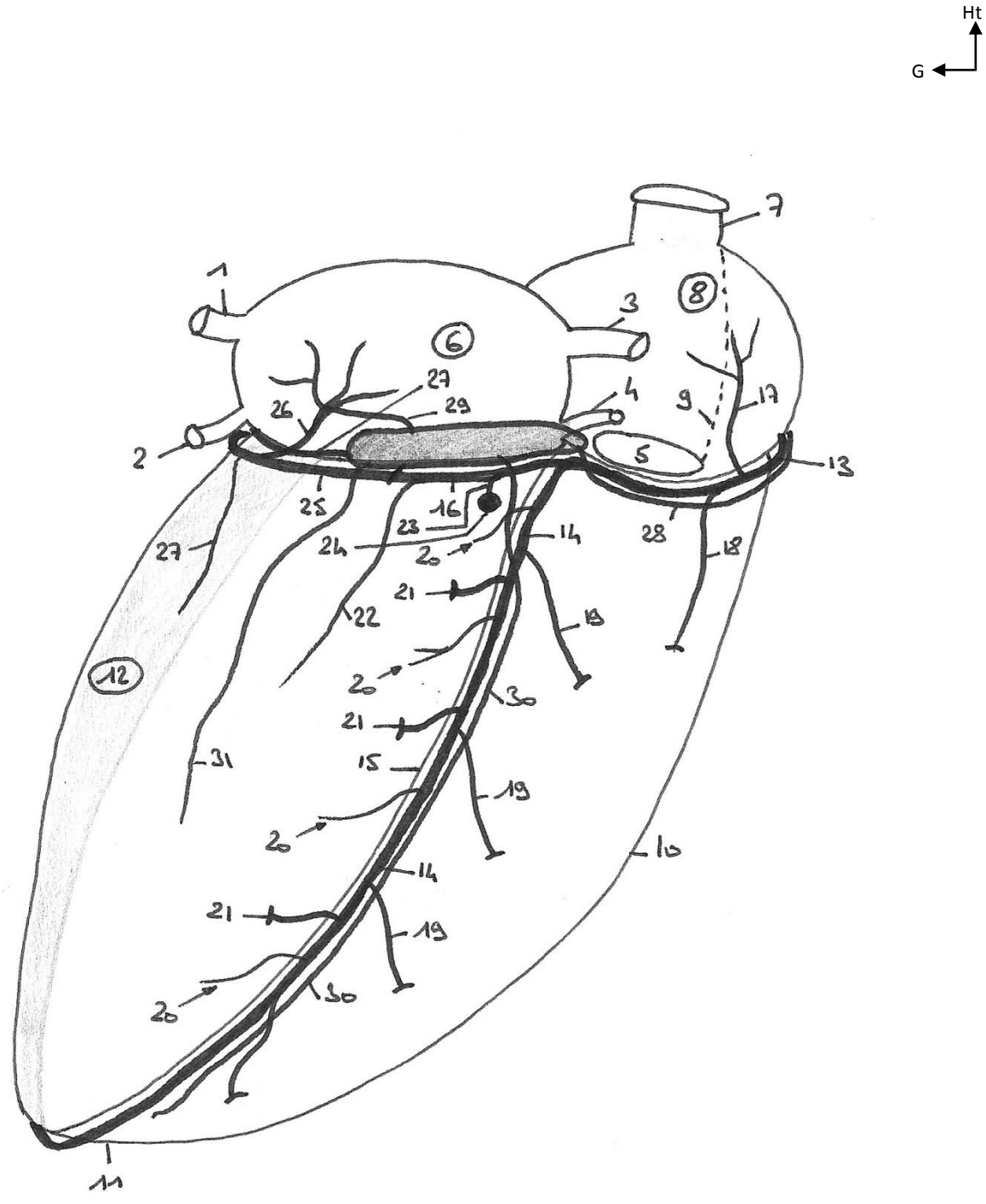

Légendes générales:

1. Veine pulmonaire supérieure gauche
2. Veine pulmonaire inférieure gauche
3. Veine pulmonaire supérieure droite
4. Veine pulmonaire inférieure droite
5. Orifice de la veine cave inférieure
6. Atrium gauche
7. Veine cave supérieure
8. Atrium droit
9. Crête terminale
10. Face inférieure
11. Pointe du cœur
12. Face gauche du cœur

Vascularisation artérielle :

13. Segment postérieure de l'artère coronaire droite
14. Artère interventriculaire postérieure
15. Sillon interventriculaire postérieur
16. Artère rétroventriculaire gauche
17. Rameau ascendant postérieur, collatérale du segment 3 de l'artère coronaire droite
18. Rameau descendant postérieur, collatérale du segment 3 de l'artère coronaire droite
19. Rameaux pariétaux de l'artère interventriculaire postérieure
20. Rameaux grêles de l'artère interventriculaire postérieure
21. Rameaux septaux
22. 'Rameaux de la rétroventriculaire'
23. Rameau atrioventriculaire de la rétroventriculaire
24. Sinus atrioventriculaire
25. Artère circonflexe
26. Artère atriale postérieure de l'artère circonflexe

Vascularisation veineuse :

27. Grande veine coronaire
28. Petite veine coronaire
29. Veine oblique de l'atrium
30. Grande veine interventriculaire
31. Veine postérieure

Fiche – Système veineux du cœur

- On peut distinguer deux systèmes veineux :

  - Système principal sous la dépendance du sinus coronaire.
  - Veines accessoires qui se jettent directement dans l'atrium droit.

Le **sinus coronaire** est situé dans le sillon atrioventriculaire droit, c'est la terminaison du sinus veineux primitif (cf embryologie). Il fait 3cm de long pour 1cm de large et se termine dans l'atrium droit en dedans de l'orifice de la veine cave inférieure, par un orifice valvulé : la valve de Thébésius. Ce sinus veineux reçoit les principales veines du cœur.

- Cinq veines se jettent dans le sinus coronaire :

1- La **grande veine coronaire** qui chemine dans le sillon interventriculaire antérieur. Elle reçoit les veines pariétales qui drainent la partie antérieure des VG et VD. Elle décrit une courbe a concavité gauche pour rejoindre l'artère coronaire gauche. Elle chemine le long de la circonflexe, contourne le bord droit du cœur et se jette dans le sinus coronaire.

2- La **petite veine coronaire** qui chemine dans le silon atrioventriculaire droit. Elle suit la coronaire droite, contourne le bord droit du cœur et se jette dans le sinus coronaire.

3- La **veine oblique de l'atrium** qui est un reliquat embryonnaire de la veine de Galien (cf embryo)

4- La **grande veine interventriculaire**

5- La **veine postérieure**

Schéma 5 : Variabilité des territoires vascularisés par les coronaires

Il existe trois types de circulation, qui ont une importance en pathologie : par exemple, un infarctus lié à une sténose de l'artère circonflexe sera mieux tolérée en coronaire droite dominante plutôt qu'en coronaire gauche dominante.

1- Système équilibré (40%)

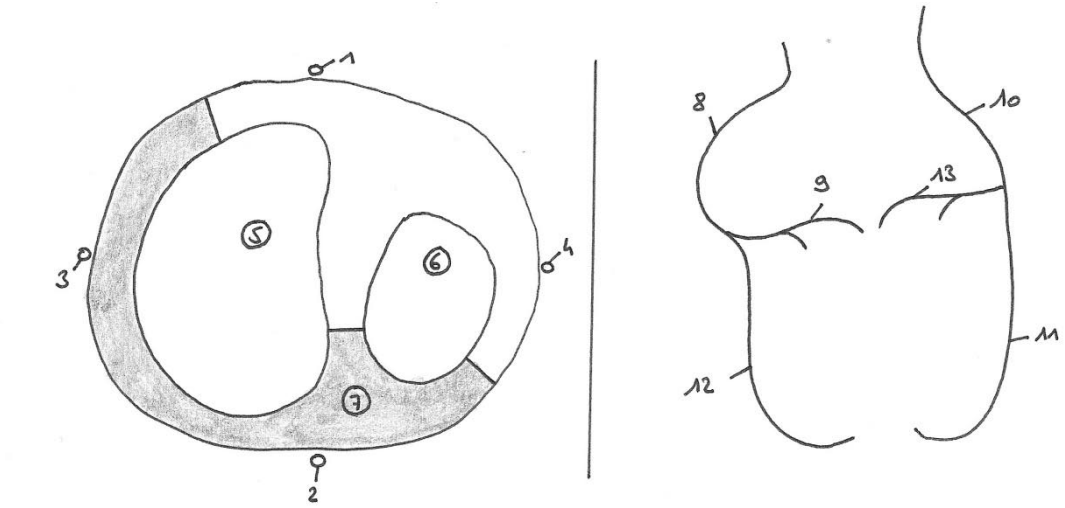

Le schéma de gauche est une coupe type scanner, le schéma de droite est une vue antérieure de la vascularisation artérielle du cœur, ***en transparence****.*

Dans ce système, la partie postérieure du ventricule gauche est vascularisée en partie par la circonflexe et en partie par l'interventriculaire postérieure.

Légende (identique dans tous les systèmes) :

1. Artère interventriculaire antérieure
2. Artère interventriculaire postérieure
3. Artère coronaire droite
4. Artère circonflexe
5. Ventricule droit
6. Ventricule gauche
7. Territoire de la coronaire droite
8. Artère coronaire droite
9. Rétroventriculaire
10. Artère coronaire gauche
11. Artère interventriculaire antérieure
12. Artère interventriculaire postérieure
13. Artère circonflexe

2- Coronaire droite dominante (45%)

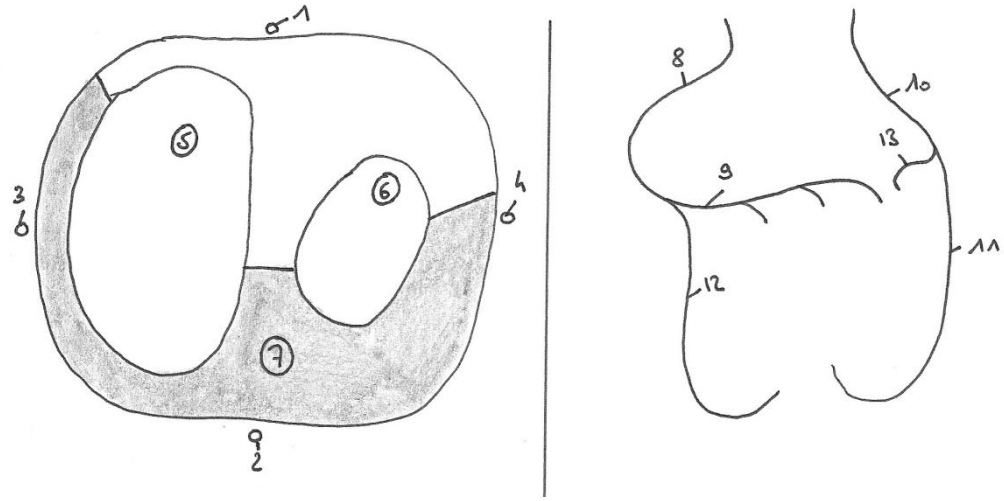

La rétroventriculaire est beaucoup plus développée que la circonflexe.
Ainsi, dans le cas d'un infarctus lié à la coronaire droite, si la vascularisation est coronaire droite dominante, cela sera beaucoup moins bien toléré qu'un infarctus de la coronaire gauche ou des ses collatérales. Il y a peu de variants entre les artères interventriculaires antérieures et postérieures : le système droit dominant/gauche dominant est donc principalement lié à l'équilibre entre la rétroventriculaire et la circonflexe.

3- Coronaire gauche dominante (5%)

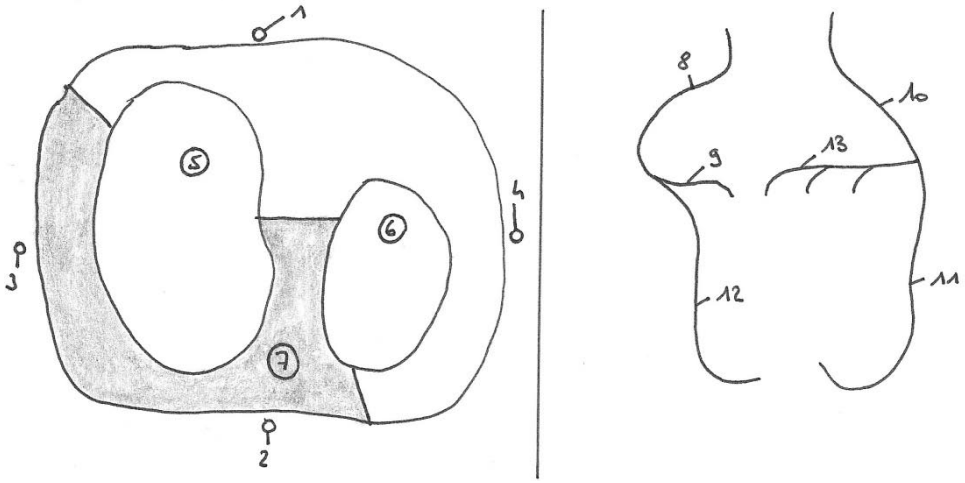

La circonflexe est très longue, elle va prendre en charge la vascularisation des faces postérieures des deux ventricules. La rétroventriculaire est très peu développée.

4- Lien entre anatomie et pathologie :

- Infarctus antérieur >> interventriculaire antérieure
- Infarctus latéral gauche >> circonflexe
- Infarctus inférieur >> interventriculaire postérieure, touche surtout le ventricule gauche.

La pose de stent est possible sur les gros vaisseaux mais pas sur les collatérales plus fines.

Schéma 6 : Vue antérieure du médiastin et innervation du cœur

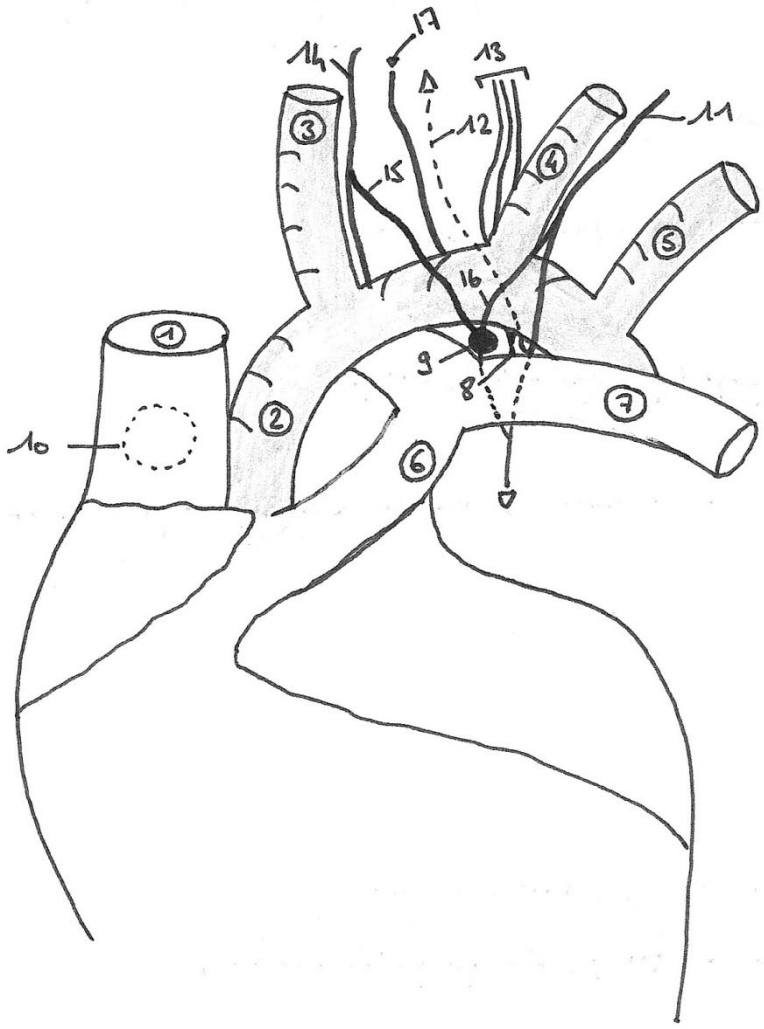

Légendes générales :

1. Veine cave supérieure
2. Aorte
3. Tronc artériel brachiocéphalique gauche
4. Artère carotide commune gauche
5. Artère subclavière gauche
6. Tronc pulmonaire
7. Artère pulmonaire gauche
8. Ligament artériel

Innervation :

9. Plexus cardiaque supérieur, ou ganglion de Wrisberg
10. Plexus cardiaque inférieur
11. Nerf vague gauche (X)
12. Nerf récurrent (rameau moyen du X gauche)
13. Nerfs cardiaques sympathiques supérieurs, moyens et inférieurs *(Attention ils se jettent bien dans le plexus cardiaque supérieur mais je ne l'ai pas représenté par souci de lisibilité)*
14. Nerf vague droit (X)
15. Rameau supérieur droit du X droit
16. Rameau supérieur droit du X gauche
17. Nerf cardiaque sympathique supérieur droit *(Attention il se jette bien dans le plexus cardiaque supérieur mais je ne l'ai pas représenté par souci de lisibilité)*

Notes :

Le ganglion de Wrisberg reçoit des fibres du sympathique et du parasympathique, tout comme le plexus cardiaque inférieur.
- Nerfs cardiaques du système sympathique : supérieurs, moyens et inférieurs, à droite et à gauche
- Nerfs cardiaque du système parasympathique : supérieurs, moyens et inférieurs et naissent du nerf vague gauche et droit.

Le plexus cardiaque supérieur reçoit :
> Fibres sympathiques et parasympathiques gauches : supérieure, moyenne et inférieure
> Uniquement les rameaux supérieurs des fibres sympathiques et parasympathiques droites.

Le plexus cardiaque inférieur reçoit :
> Rameaux qui viennent du nerf vague : inférieurs et moyens
> Rameaux sympathiques droits
(la prof a été floue sur les afférences du plexus inférieur, c'est donc pas très important à retenir.)

Puis, des rameaux nerveux entourent les artères pulmonaires et pénètrent le myocarde pour l'innerver. Le système sympathique accélère la FC, le parasympathique diminue la FC.
Une hyperstimulation parasympathique du nerf vague provoque le malaise vagal.

Schéma 7 : Vue latérale droite, tissu nodal, ventricule droit et atrium droit ouverts

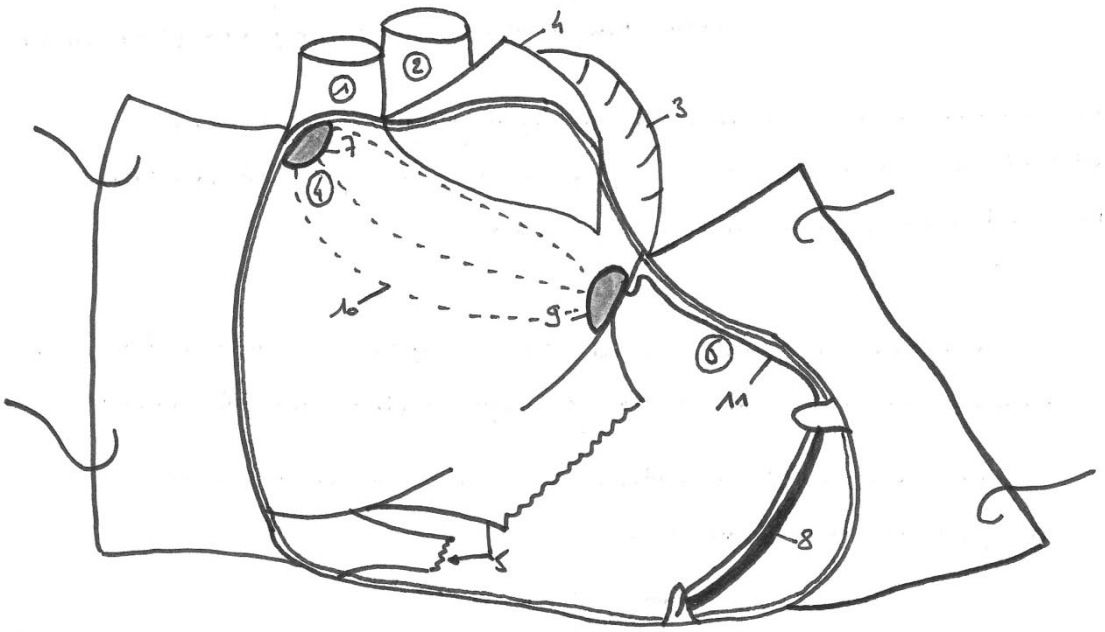

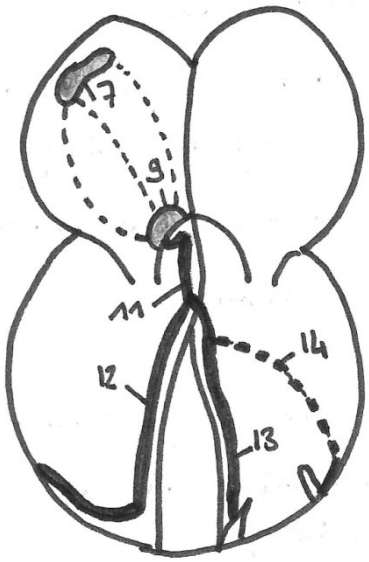

Légende :

1. Veine cave supérieure
2. Aorte
3. Relief de l'artère pulmonaire
4. Atrium droit
5. Cuspides (il y en a trois, d'où valve tricuspide)
6. Ventricule droit
7. Nœud sino atrial
8. Trabécule septo-marginal
9. Nœud atrio ventriculaire
10. Faisceaux de conduction (non individualisables)
11. Faisceau de His (individualisable)
12. Filet antérieur du faisceau gauche
13. Filet postérieur du faisceau gauche

Le nœud sino atrial est situé en regard de l'origine de la veine cave supérieure, dans l'épaisseur du myocarde. Le pace maker imite sa fonction : c'est le 'starter' qui va imposer le rythme cardiaque. Il est relié au noeud atrioventriculaire par un système de conduction électrique non individualisable (++).

Le nœud atrio ventriculaire est sous endocardique. Il se situe dans l'épaisseur du septum atrioventriculaire, très près de la valve tricuspide. Dans de rares cas, cela peut provoquer une arythmie après certaines valvuloplasties : le chirurgien peut mettre des sutures dans le nœud qui joue un rôle de filtre en régulant l'impulsion du nœud sino atrial.

Le faisceau de His est individualisable, on peut donc agir dessus. Il part du nœud atrio ventriculaire et est situé sous l'endocarde. Il chemine contre le septum atrioventriculaire puis interventriculaire, et se divise en deux faisceaux.

> Branche droite contre le septum interventriculaire dans la portion musculaire. Elle se termine dans le trabécule septo-marginal dans le pilier antérieur.
>Branche gauche qui traverse le septum, chemine sous l'endocarde du septum interventriculaire et se divise en deux : un filet antérieur qui se termine dans le pilier antérieur et un filet postérieur qui se termine dans le pilier postérieur.

Schéma 8 : Coupe en T8

(souvenir souvenir)

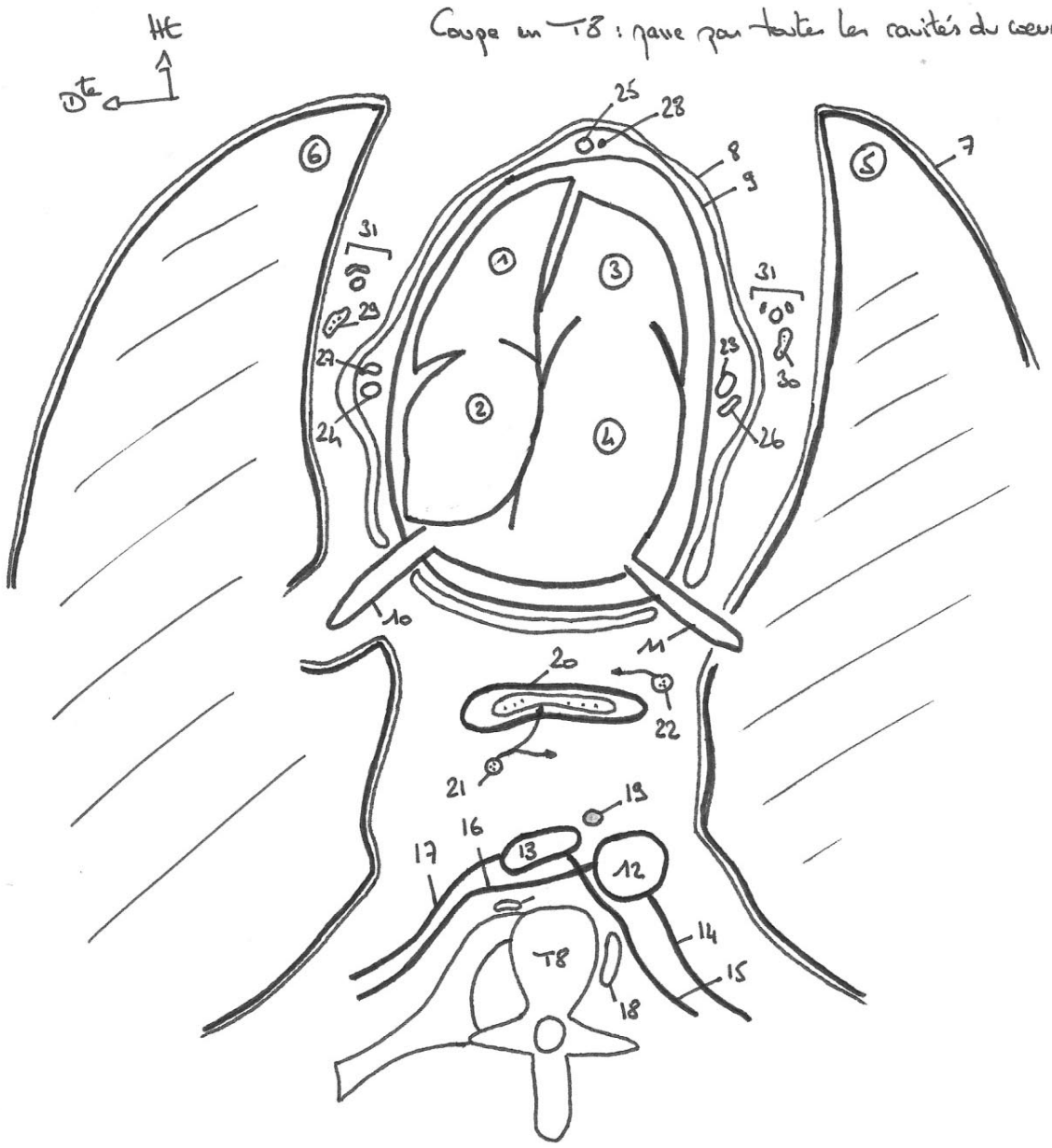

Légendes :

1. Ventricule droit
2. Atrium droit
3. Ventricule gauche
4. Atrium gauche
5. Poumon gauche
6. Poumon droit
7. Plèvre pariétale
8. Feuillet pariétal du péricarde
9. Feuillet viscéral du péricarde
10. Veine pulmonaire inférieure droite
11. Veine pulmonaire inférieure gauche
12. Aorte thoracique descendante
13. Veine azygos
14. Artère intercostale
15. Veine intercostale
16. Artère intercostale
17. Veine intercostale
18. Système sympathique latéro vertébral
19. Canal thoracique
20. Œsophage
21. Nerf vague droit (X)
22. Nerf vague gauche (X)
23. Artère circonflexe
24. Artère coronaire droite
25. Artère interventriculaire
26. Grande veine coronaire
27. Petite veine coronaire
28. Veine interventriculaire
29. Nerf phrénique droit
30. Nerf phrénique gauche
31. Artères/veines phréniques

Dédicace !

Dédicace à tout le monde, parce que tout le monde il est gentil. Et surtout :

Mon super ronéolecteur de la dernière minute, Quentin, qui a eu la bonne idée de filmer le cours !

Sarah, la chef ronéo, qui s'est démenée pour vous faire une ronéo complète.

Camille ma coloc/hippie/coach/cousine. Paraît qu'elle est bonne :D

Xavier, le mec le plus rageux que je connaisse. Mais il est cool quand même.

Dans le désordre parce que plus de place : les gens de la secte (Philippe, Valentin, Alexis, Cécile, Théophile, Matthieu, Péné, Mollard, HOT qui m'a refilé ce cours ignoble, les P1, ceux que j'oublie..), Elkissar, Mathilde et Julien !

Mon groupe de sémio.

Florent et Zakaria, qui auraient vraiment fait des bons médecins.

Au Cubi.

Et à tout ce genre de choses :)