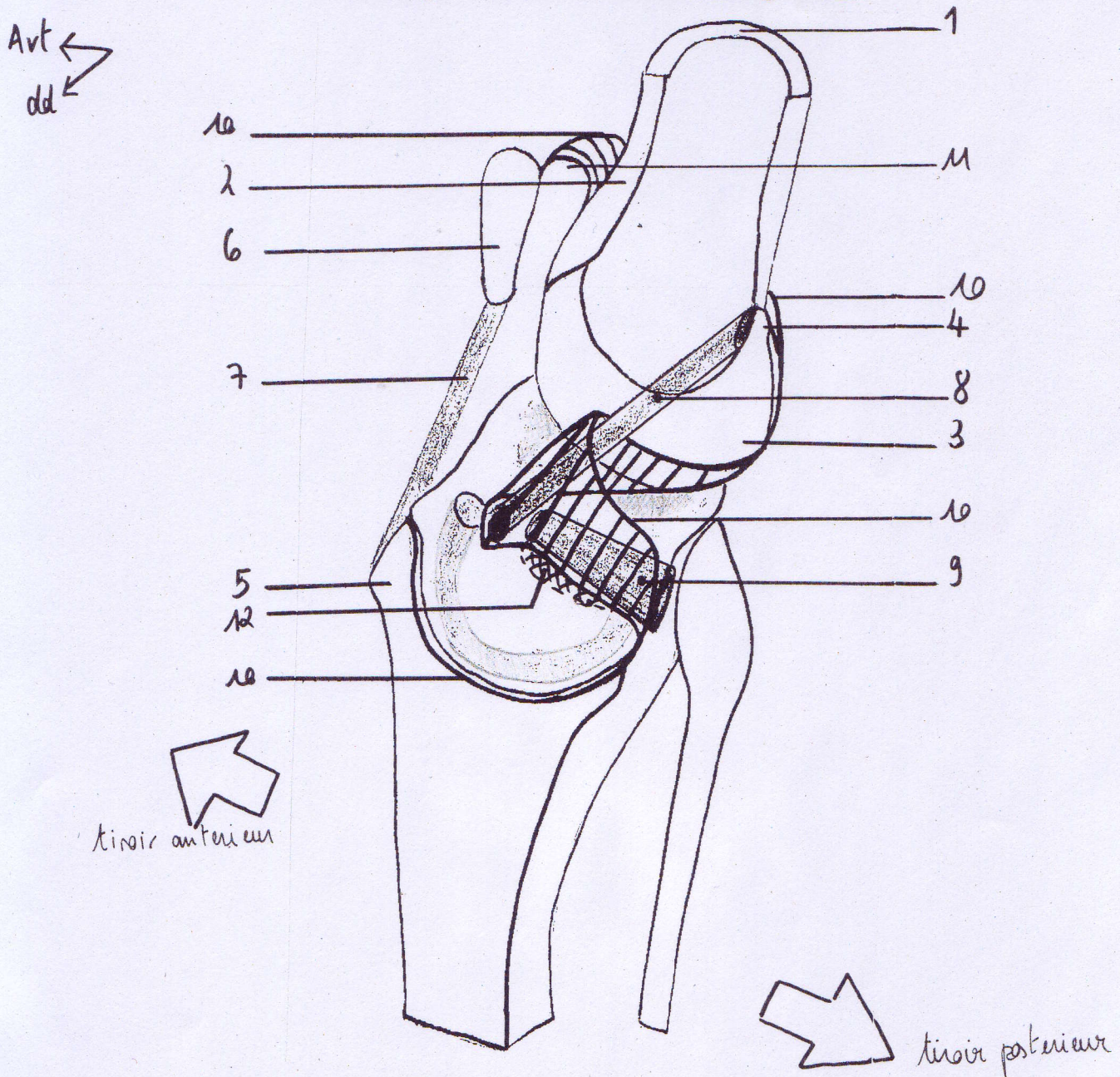


Les ligaments croisés du genou



- 1- corticale fémorale (sectionnée)
- 2- métaphyse distale
- 3- condyle fémoral latéral (partie postérieure)
- 4- tubercule supracondyloire
- 5- tubérosité tibiale antérieure
- 6- patella (sectionnée)
- 7- ligament patellaire
- 8- ligament croisé antérieur (LCA) = ligament antéro-extérieur
- 9- ligament croisé postérieur (LCP) = ligament postéro-interieur
- 10- membrane synoviale
- 11- cul de sac supérieur de la membrane synoviale
- 12- pavé osseux arraché lors d'un traumatisme violent des ligaments croisés