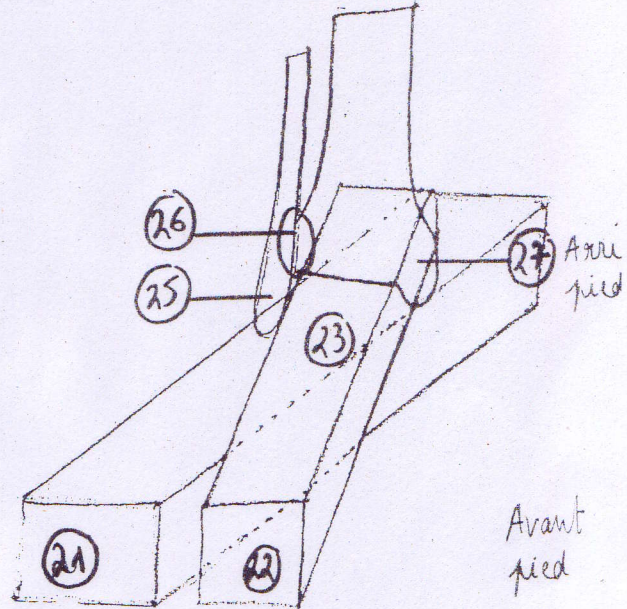
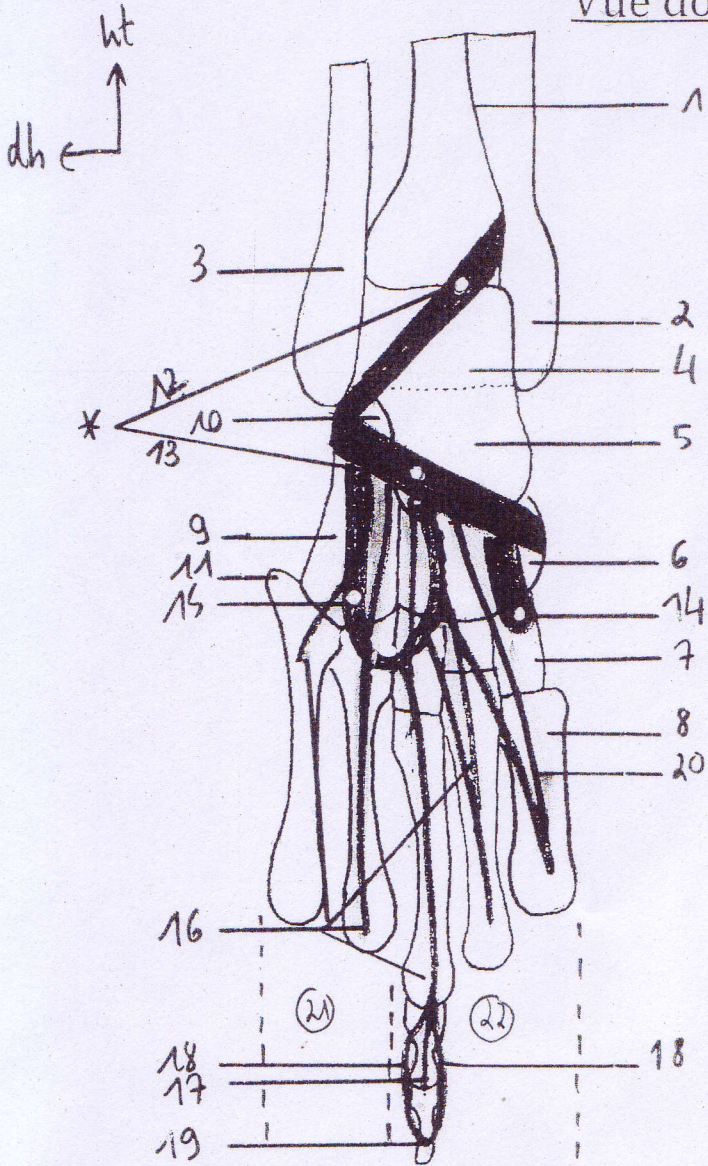


Vue dorsale du pied



- 1- crête tibiale antérieure
- 2- malléole tibiale
- 3- malléole fibulaire
- 4- talus
- 5- tubérosité articulaire du talus
- 6- scaphoïde
- 7- cunéiformes (méd/interm/lat)
- 8- 1^{er} métatarsien
- 9- cuboïde
- 10- sustentaculum tali (calcanéum)
- 11- apophyse styloïde du V
- 12- extension médiale du RDE*
- 13- extension latérale du RDE*
- 14- muscle tibial antérieur
- 15- court extenseur des orteils
- 16- extenseurs extrinsèques des orteils (x4 tendons)
- 17- languette médiane de l'EEO
- 18- bandelette latérale (x2) de l'EEO
- 19- tendon extenseur terminal de l'EEO
- 20- extenseur propre de l'hallux

- 21- colonne latérale
- 22- colonne médiale
- 23- articulation sous talienne
- 24- malléole tibiale
- 25- malléole fibulaire
- 26- articulation tibio-fibulaire

* RDE : retinaculum des extenseurs